Aus dem Pathologischen Institut der Universität Göttingen.
Direktor: Prof. Dr. Georg B. Gruber.

Caudale (sirenoide) Rumpf-, Skelett-, Herz- und Lungenvenenmißbildungen bei Thoracopagen

Inaugural-Dissertation
zur Erlangung des Doktorgrades
der Medizinischen Fakultät
der Georg-August-Universität zu Göttingen

Vorgelegt am 16. 3. 1938 von

Helmut Heins
aus Bremen.

1938

Druckerei und Verlag wissenschaftlicher Werke Konrad Triltsch,
Würzburg-Aumühle

Dekan: Prof. Dr. W. Krantz.

Berichterstatter: Prof. Dr. Gg. B. Gruber.

Tag der mündlichen Prüfung: 6. Mai 1938.

Inhaltsverzeichnis.

Seite

Einleitende Bemerkungen 1

1. Kapitel: Morphologie des Thoracopagus 3

2. Kapitel: Beschreibung und Besprechung der für die vorliegende Arbeit untersuchten Fälle 9

Fall 1. Thoracop. 4-brach. 4-pus, 39 cm.

1. Befundbericht 9
2. Zusammenfassung der Befunde 17
3. Besprechung 19
   Die syngenetischen Mißbildungen, insbesondere die Herzverhältnisse.

Fall 2. Thoracop. 4-brach. 4-pus, 45—48 cm.

1. Befundbericht 27
2. Zusammenfassung der Befunde 42
3. Besprechung 46
   Die syngenetischen Mißbildungen 46
   Die Mißbildung der Lungenvenen der linken Frucht 48
   Die caudalen Rumpfmißbildungen 52
   Die Mißbildungen des Gefäßsystems in ihrer Gesamtheit 67
   Die Skelettmißbildungen 68

Ergebnisse 72

Literaturverzeichnis 75

Abkürzungen der Bilderbeschriftung 78

Abbildungen 1—13 ..... Tafel I—IV

Digitized by the Internet Archive
in 2026

https://archive.org/details/IA40154024_0312

Einleitende Bemerkungen.

Die vorliegende Arbeit handelt von zwei reifen Thoracopagen, jenen im Bereich der Brust und des Oberbauches zusammenhängenden symmetrischen Doppelmißbildungen. Thoracopagen gelten als die häufigsten symmetrischen Doppelmißbildungen beim Menschen, und umfangreiche Untersuchungen beschäftigen sich natürlicherweise gerade mit dieser Mißbildungsform. Die hier verarbeitete Literatur macht den Eindruck, daß das weitere Studium der reifen Formen unter den Thoracopagen, wie sie in dieser Arbeit besprochen werden sollen, die Kenntnis dieser Mißbildungsform höchstens noch bestätigen und verfeinern, nicht aber wesentlich vertiefen könne. Die Aussichten, auf dem Wege der Retrokonstruktion Antwort auf die Fragen nach der Entstehungsfrist und Entstehungsweise des Thoracopagen zu bekommen, erscheinen gering, und man wird zunächst ein größeres Interesse für die seltenen frühen Formen von Thoracopagie haben. Nun hat die Durchmusterung der vorliegenden reifen Thoracopagenfrüchte bei der einen eine Fülle von Anomalien, bspw. caudale Rumpfmißbildungen oder Lungenvenenmißbildungen, ergeben, wie sie teils in ähnlicher Form nur äußerst selten, teils anscheinend noch gar nicht beschrieben worden sind. Dadurch gewinnt die Durchmusterung auch der reifen Thoracopagenformen von neuem an Bedeutung — weniger im Hinblick auf die eigentlichen, für Thoracopagie kennzeichnenden, d. h. syngenetischen als im Hinblick auf die sogenannten accidentellen Mißbildungen. Aber auch die andere Frucht, die im Großen wie im Kleinen keine eigentlich neuen Befunde bietet, darf in dieser Arbeit ihren Platz haben, da sie durch die einigermaßen glückliche Übersichtlichkeit auch des feineren Baues der Doppelherzbildung Veranlassung gibt, eine neuere, nicht genügend beachtete Anschauung Ysanders über die formale Genese der Thoracopagenherzen und damit der Thoracopagen überhaupt, wie sie Schwalbes ursprünglichen Ansichten zuwider läuft, ins Gedächtnis zu rufen und zu unterstützen. Da

in solcher Hinsicht die andere Frucht erst im Zusammenhang mit dieser entsprechende Feststellungen erlaubt, wird sie zweckmäßig erst an zweiter Stelle geschildert, und ihre zahlreichen besonderen Mißbildungen werden den Abschluß der Ausführungen bilden.

Herrn Prof. Gg. B. Gruber sei an dieser Stelle für die freundliche Überlassung der Früchte, Herrn Dr. G. Fraedrich für die Unterstützung bei Anfertigung der Photographien, Fräulein Dubois-Reymond für Mithilfe bei Anfertigung der Zeichnungen aufrichtig gedankt.

Ehe aber an die Darstellung im einzelnen herangegangen wird, sei in großen Zügen die Morphologie des Thoracopagus wiedergegeben, wie sie vorzüglich nach den Arbeiten von Fredrik Ysander gesehen werden muß. Diese Schilderung wird dann die Besprechung der beiden Thoracopagen vereinfachen und erst das rechte Verständnis für ihre Eigenarten vermitteln.

1. Kapitel.

Morphologie des Thoracopagus.

Unter Thoracopagie versteht man die ventrale, monomphale Vereinigung zweier mehr oder minder gleichmäßig entwickelter Individualanteile im Bereich der Brustkörbe und des Oberbauches. Der Brustkorb kann in wechselnder Ausdehnung betroffen sein; immer aber wird bei Thoracopagie im strengen Sinne eine gemeinsame Brusthöhle bestehen.

Jene Ebene, durch welche die Doppelfrucht in die beiden Teilfrüchte zerlegt werden kann, heißt Hauptsymmetrieebene. Jene Ebenen, welche jeden Individualanteil in eine rechte und linke Hälfte teilen, werden Medianebenen genannt. Bilden letztere zusammen einen gestreckten Winkel, stehen sie also senkrecht auf der Hauptsymmetrieebene, ist die Frucht doppelt symmetrisch; schließen sie aber einen wirklichen Winkel zwischen sich ein, so ist die Frucht einfachsymmetrisch. Die Thoracopagen sind in der überwiegenden Mehrzahl einfachsymmetrisch. Bei Monosymmetrie sind die Brustwarzen der beiden ventral gegenüberstehenden Teilfrüchte auf der Seite der Öffnung des von beiden Medianebenen gebildeten Winkels einander genähert, und man spricht von dieser Seite der Doppelfrucht als der defekten sekundären Vorderseite. Auf der Seite des Winkelscheitels entfernen sich die Brustwarzen voneinander, und man spricht von dieser als der ausgebildeten sekundären Vorderseite. In dieser Arbeit sei kurz von Vorder- und Rückseite gesprochen. Jene Teilfrucht, welche der Vorderseite den rechten Arm zuwendet, möge hier kurz rechte Frucht, bzw. rechte Teilfrucht, jene, welche auf dieser Seite den linken Arm hat, linke Frucht, bzw. linke Teilfrucht heißen, und diese vereinfachte Bezeichnung sei auch — sofern es verständlich ist — auf die Teile dieser Teilfrüchte angewandt. Selten ist die Monosymmetrie so hochgradig, daß auf der Rückseite ein Arm oder auch beide nicht zur Entwicklung kommen.

Am Orte des Zusammenhangs der Früchte wird man als dem Mittelpunkt der zur Doppelbildung führenden Mißbildungsvorgänge hauptsächlich Bildungsanomalien erwarten dürfen, und in der Tat drängen sich hier die für Thoracopagie kennzeichnenden Mißbildungen zusammen. Verständlicherweise ist dieser Bereich am eingehendsten untersucht und beschrieben worden; aber in den daran anschließenden Gebieten der Doppelfrüchte, dem eigentlichen Bezirk der accidentellen Mißbildungen, wird der Aufmerksamkeit manches entgangen sein.

Die für Thoracopagie kennzeichnenden, d. h. syngenetischen Mißbildungen sollen als erstes dargestellt werden.

Zunächst ist hier die Art der Vereinigung der knöchernen Brustkörbe wichtig. Im allgemeinen wird das von Ysander sogenannte „kreuzförmige Doppelbrustbein" gefunden, das die Verbindung herstellt. D. h. zwei mehr oder weniger horizontal verlaufende, regelrecht gebildete Manubria, eins von der rechten und eins von der linken Frucht, vereinigen sich in der Hauptsymmetrieebene zu einer einheitlichen Knochenplatte. Von dieser geht nach der Vorder- und Rückseite der Doppelfrucht je ein Brustbein ab, das jeweils zur Hälfte von der rechten und linken Teilfrucht gebildet wird. Die Brustkörbe jeder Teilfrucht klaffen also in der betreffenden Medianebene. Die zusammengehörigen beiden Sternalleisten sind dementsprechend nicht zur Berührung und Verschmelzung gekommen, sondern haben sich mit den benachbarten Sternalleisten der Gegenfrucht zu Brustbeinen zusammengeschlossen. Andere Formen des gemeinsamen Doppelbrustbeins sind ohne weiteres als Ausdruck einer geringeren oder hochgradigeren Vereinigung der beiden mehr oder weniger klaffenden Brustkörbe verständlich. Es liegt ihnen der prinzipiell gleiche Vorgang der Verschmelzung zu Grunde.

Im Zusammenhang mit dem Klaffen der Brustkörbe weichen verständlicherweise die beiderseitigen graden Bauchmuskeln einer jeden Teilfrucht, von der Schamfuge nach dem Brustkorb zu ansteigend, immer weiter auseinander. So entsteht am unteren Pol der Vereinigung ein viereckiger muskulaturfreier Bezirk, in dem man entweder in einem normalen Hautnabel, oft aber auch in dem Bereich eines mehr oder weniger großen Nabelbruches die gemeinsame Nabelschnur findet. Diese kann

nach Hübener zwei bis sechs Gefäße enthalten, d. h. die verschiedensten Zahlenkombinationen von Venen und Arterien.

Die Brusthöhle stellt einen beiden Teilfrüchten gemeinsamen Raum dar. Auch die Bauchhöhle ist in der Regel ein einheitlicher Raum, es sei denn, daß sie durch eine in der Hauptsymmetrieebene ausgespannte seröse Scheidewand unterteilt wird, die von Schwalbe als verbreitertes Ligamentum hepatoumbilicale gedeutet wurde. Beide werden durch ein gemeinsames Zwerchfell getrennt, das deutlich die Anteile zweier Einzelzwerchfelle erkennen läßt, also ein Doppelzwerchfell.

Im Zentrum der gemeinsamen Brusthöhle liegt meist ein gemeinsames Doppelherz, das die Verschmelzung zweier Einzelherzen erkennen läßt. Allein wie schon bei den knöchernen Brustkörben eine fließende Reihe von geringen bis zu hochgradigen Vereinigungen festgestellt werden muß, so hat sich auch beim Herzen eine solche mit zwei völlig getrennten Herzen auf der einen und so hochgradig verschmolzenen Herzen auf der anderen Seite gefunden, daß der Charakter des Doppelherzens in den letzteren Fällen nur noch an den Gefäßabgängen deutlich geworden ist. Stehen die Herzen aber im Zusammenhang miteinander, so werden an diesem Zusammenhang nach Ysanders grundsätzlichen Ausführungen immer die venösen Herzabschnitte oder doch zumindest die „afferenten" Gefäße beteiligt sein, während die Kammern völlig voneinander getrennt sein können, oft sogar in entgegengesetzter Richtung mit ihren Spitzen weisen. Niemals aber besteht der Zusammenhang zwischen den Herzen nach Ysander allein in einer Verschmelzung der Kammeranteile beider Teilherzen. Die Zahl der ausgebildeten Vorhöfe und Kammern wechselt stark. Nach einer Übersicht von Taruffi ist die Kombination von zwei Kammern mit zwei Vorhöfen und die von zwei Kammern und drei Vorhöfen am häufigsten. Die Wände zwischen den beiden Herzen, ebenso die Scheidewände innerhalb der Herzräume zeigen alle nur erdenklichen Grade der Ausbildung. Ysander hat festgestellt, daß die Interventrikularsepten meist recht gut ausgebildet sind, während sehr häufig eine Dislokation des Septum aortopulmonale beobachtet worden ist mit dem Ergebnis einer Stenose oder Atresie eines der Gefäße — meist der Pulmonalis. Sehr wichtig ist noch folgende Beobachtung Ysanders über das Verhalten der großen zu und abführenden Gefäße des Herzens. Er sagt: „Ob nun eine Vereinigung zwischen den Herzen besteht

oder nicht, regelmäßig sind die Bedingungen der afferenten Gefäße derart, daß sich die Abkömmlinge der beiden Ductus Cuvieri, welche zur vorderen Hälfte der Doppelmißbildung gehören, in das rechte Herz öffnen, während jene, welche zu ihrer hinteren Hälfte gehören, sich ins linke Herz öffnen, dagegen wird bei den efferenten Gefäßen ein den Verhältnissen des venösen Systems entsprechender Zustand nur selten bemerkt. Im allgemeinen entspringen die großen Trunci arteriosi jeder Fruchthälfte wenigstens bei den reifen Foeten aus dem entsprechenden Herzen." *)

Auch bezüglich der Verdauungskanäle läßt sich aus den bisherigen Beobachtungen eine fließende Reihe aufstellen mit fehlendem Zusammenhang auf der einen und hochgradiger Verschmelzung auf der anderen Seite. Vollständige Trennung ist häufig. Die caudalen und cranialen Enden der Verdauungsschläuche sind immer getrennt „infolge der Begrenzung der Vereinigung der Teilfrüchte auf eine mittlere Zone" (Ysander). Häufiger aber sind die Dünndärme in einem mittleren Bereich miteinander vereinigt. Der Beginn des einheitlichen Verdauungskanales liegt in der überwiegenden Mehrzahl der Fälle knapp unterhalb der Einmündung der Gallengänge, d. h. noch in den untersten Abschnitten der Zwölffingerdärme. Von hier an ist der Darm beiden Früchten für eine wechselnd lange Strecke gemeinsam. Manchmal trennt er sich nach wenigen Zentimetern wieder in zwei Jejuna, häufiger aber ist er bis zum Orte eines noch nachweisbaren oder doch hier ursprünglich vorhandenen Ductus vitello-intestinalis gemeinsam, um dann in zwei normale Ilea auseinanderzuweichen. Nicht selten weitet sich das caudale Ende des gemeinsamen Darmstücks zu einer Ampulle aus.

Die Leber ist wie das Herz meist ein Doppelorgan. Aber auch hier sind alle Formen gefunden worden, angefangen von zwei vollständig getrennten Lebern über nur lose zusammenhängende bis hin zu Doppellebern von solch eingreifender Vereinigung, daß „in der Formation einer unregelmäßigen Masse von Lebergewebe unmöglich die verschiedenen Teile identifiziert werden können" (Ysander). Zwei Hauptformen sind aber gefunden worden, von denen jede mit einem der geschilderten Darmtypen einhergeht. Bei den Thoracopagen mit einem teilweise gemeinsamen Darm hat die Doppelleber die Form einer geöffneten Miesmuschel,

*) vgl. Ysander S. 186 (Übersetzung des Autors nach dem englischen Original).

die mit der Öffnung nach unten über die vereinigten Zwölffingerdärme gehängt ist, die Längsachse senkrecht auf der Hauptsymmetrieebene. Die geöffneten, caudalwärts sehenden Innenflächen tragen die beiden engst benachbarten Portae hepatis. Die Ductus choledochi verlaufen ungefähr in der Hauptsymmetrieebene auf die Darmvereinigung zu, um hier dicht beieinander einzumünden, oft auch als ein großes gemeinsames Gallenabflußrohr. Bei den Thoracopagen mit vollständig getrennten Därmen pflegt die Form der Einzellebern weniger verändert zu sein. Diese Doppelleber läßt sich nach Ysander annähernd deuten als Vereinigung einer rechten und linken Leber, deren „ventrale Oberflächen" miteinander vereinigt sind, während infolgedessen die Unterflächen dorsalwärts, d. h. nach dem Rücken einer jeden Teilfrucht, gewandt sind. Die Portae hepatis sind in diesem Falle also mehr oder weniger voneinander getrennt.

Mit diesen Ausführungen sind die für Thoracopagie kennzeichnenden, d. h. syngenetischen Mißbildungen im wesentlichen dargestellt. Die an den Bereich des Zusammenhanges sich anschließenden Körperregionen und Organe stehen im allgemeinen nicht unmittelbar mit dem zur Thoracopagie führenden Mißbildungsgeschehen im Zusammenhang, können auch vollkommen normale Verhältnisse darbieten, und insofern braucht auf diese in einer morphologischen Charakteristik der Thoracopagie als solcher nicht ausführlicher eingegangen zu werden. Wichtig ist aber noch die Beobachtung Ysanders über die Beziehung zwischen dem Brustkorb, dem Herzen und dem Darmkanal bei Thoracopagen. An Hand eines größeren Materials hat er nachgewiesen, daß die Ausbildung teilweise oder vollständig getrennter Darmkanäle in keiner Weise dem Grade der Mißbildung von Brustkorb und Herz, d. h. also einer größeren oder geringeren Vereinigung derselben parallel geht. Ja, selbst zwischen Herz und Brustkorb konnte kein solcher Parallelismus festgestellt werden, indem sogar bei vollständig getrennten Herzen eine sehr enge Brustkorbvereinigung gefunden wurde.

Es wird sich aus dem Gesagten einsehen lassen, daß aus den syngenetischen Mißbildungen fünf Gruppen hervorgehoben werden können, deren Ausbildung im einzelnen und deren Zusammentreffen innerhalb der gleichen Frucht bei einem Vergleich mehrerer Früchte mit Rücksicht auf ihre Eigenart als Thoracopagen zur Bestimmung und Einordnung der beson-

deren Frucht im allgemeinen genügt. Es handelt sich um folgende Gruppen: das Verhalten der Brustkörbe, der Herzen, der Lebern, der Därme und der Nabelschnur.

Hinsichtlich der von dem Doppelmißbildungsgeschehen unberührten Körperabschnitte und Organe ist noch folgendes zu bemerken. In der Literatur ist bisweilen die Rede von spiegelbildlicher Anordnung der Organe der Thoracopagen, so daß sich also die Begriffe Di- und Monosymmetrie auch auf die innere Gestaltung, wenigstens in einigen Fällen und bis zu einem gewissen Grade, anwenden ließe. Ysander nimmt zu dieser Frage nicht besonders Stellung. Weder seine eigenen Früchte weisen eine solche Anordnung auf, noch scheinen ihm literarisch zugängliche Beschreibungen derartige Verhältnisse zum Problem gemacht zu haben. Anders ist es mit den accidentellen Mißbildungen. Von diesen sind doch gelegentlich Fälle sichergestellt worden. Diesbezüglich soll die Ysander'sche Feststellung erwähnt werden, daß sie in keiner Weise morphologisch von entsprechenden Anomalien abweichen, wie sie bei Einzelmißbildungen gefunden werden können, und daß sie meist typische Hemmungsmißbildungen sind. Darüber hinaus sagt er: „Die symmetrische Art und Weise, in der die gelegentlichen Abnormitäten in der Regel bei den beiden Komponenten auftreten, ist beachtenswert, besonders wenn sie — wie bei den Thoracopagen — in Gebieten auftreten, welche vergleichsweise weit entfernt sind von dem Mittelpunkt der Vereinigung wie z. B. die Gaumenspalten oder die Atresia ani." *)

*) vgl. Ysander S. 197 (Übersetzung des Autors nach dem englischen Original).

2. Kapitel.

Beschreibung und Besprechung der für die vorliegende Arbeit untersuchten Fälle.

Fall 1.

THORACOPAGUS TETRABRACHIUS TETRAPUS MONOSYMMETROS.

1. Befundbericht.

(Die Mißbildung wurde von Prof. Gruber aus Museumsbeständen des Bades Dürkheim erworben. Es handelt sich um eine wohlerhaltene, in Formalin aufbewahrte Frucht, an der keinerlei Eingriffe geburtshilflicher oder anderer Art erkennbar sind. Über die Geburtsgeschichte ist nichts bekannt. Die Frucht trägt die Sektionsnummer 737/35 des Patholog. Institutes Göttingen. Die Frucht wurde röntgenologisch und präparatorisch untersucht. Von der Nabelschnur wurden auch feingewebliche Querschnittsbilder angefertigt, die letzten $^1/_2$ cm vom Hautnabel entfernt. Die äußere und röntgenologische Betrachtung der Köpfe zeigte keine Besonderheiten, so daß von einer näheren Präparation abgesehen wurde. Auch an den Extremitäten waren röntgenologisch keine Anomalien auffindbar. Sie wurden nicht präpariert. Die Halsorgane waren präparatorisch normal. Auf sie wird in der folgenden Darstellung nicht eingegangen.)

Das Äußere.

Die beiden Teilfrüchte sind gleichmäßig entwickelt. Das Geschlecht ist weiblich. Die Finger- und Zehennägel erreichen annähernd die Finger- und Zehenkuppen. Die großen Schamlippen klaffen über den kleinen. Beide Teilfrüchte sind im Bereich der Brust und des Oberbauches miteinander vereinigt. Beide haben eine Scheitelfersenlänge von 39 cm. Der glabello-occipitale Kopfumfang beträgt bei der rechten Teilfrucht 32 cm, bei der linken 31 cm. Die Doppelfrucht wiegt 2750 Gramm. Die Vereinigung ist ventrolateral ausgebildet. Auf der Rückseite berühren sich die Schultern der Teilfrüchte; auf der Vorderseite sind sie weit voneinander entfernt. Die rechte Frucht hat eine ungezwungene Hal-

tung. Bei der linken fällt die starke Rückwärtsneigung und linksgerichtete Seitendrehung des Kopfes auf, ferner eine starke Lordose und linkskonvexe Skoliose der Rumpfwirbelsäule, welch letztere beide den Scheitel an der Grenze von der Brust zur Lendenwirbelsäule haben. Der rechte Fuß der linken Teilfrucht steht in Klumpfußstellung. Am unteren Bereich der Vereinigung befindet sich auf der Vorderseite ein annähernd ovaler Nabelbruch, dessen größte Durchmesser 4,5 cm und 6,5 cm betragen. An seinem linken Ende entspringt ein 6 cm langer Nabelschnurrest, der grob- und feingeweblich zwei Arterien und zwei Venen, dagegen keine Allantoisreste erkennen läßt.

Das Skelett.

Die Wirbelsäulenkrümmungen der linken wie der rechten Frucht stimmen am freigelegten Skelett gut mit den beim äußeren Anblick gefundenen Verhältnissen überein. Nur sind sie weniger ausgeprägt. Die Wirbelsäule der rechten Frucht verläuft in normalen Krümmungen. Die Halswirbelsäule der linken Frucht ist übermäßig lordotisch verkrümmt und leicht nach links gedreht. Ihre Rumpfwirbelsäule zeigt eine starke Lordose mit Scheitel in der unteren Brustwirbelsäule. Dieser Scheitelpunkt fällt zusammen mit dem Scheitel einer leichten linkskonvexen Skoliose. Darüber hinaus ist die Wirbelsäule caudal von diesem Punkt noch leicht im Sinne einer Rechtstorsion verdreht.

Die Brustkörbe werden durch das sogenannte kreuzförmige Doppelbrustbein in der Hauptsymmetrieebene zu einem Doppelbrustkorb vereinigt. Die ventrolaterale Vereinigung und die Rumpfwirbelsäulenkrümmung der linken Teilfrucht bewirken eine Abflachung der auf der Rückseite der Doppelfrucht gelegenen Brustkorbräume, sowie des linken auf der Vorderseite gelegenen Brustkorbraumes der linken Teilfrucht.

Die röntgenologische und präparatorische Betrachtung des Skelettes zeigt keine weiteren Besonderheiten, vor allen Dingen nicht an den Wirbelkörpern, Wirbelbögen und den Becken.

Die Brustorgane.

Die Brusthöhle gehört beiden Teilfrüchten gemeinsam. Sie enthält 4 Brustfellsäcke und einen gemeinsamen Herzbeutel.

Je eine wohlausgebildete Thymusdrüse liegt auf dem rechten und linken Ende des Herzbeutels und den dort jeweils vorhandenen großen Herzgefäßen (R = 4 g, L = 3 g).

Jede Teilfrucht besitzt ein ortsgerecht gelegenes Lungenpaar. Die für jede Teilfrucht jeweils rechte Lunge (R = 3,5 : 1,5 : 2 cm, 4,5 g; L = 2,5 : 1,4 : 3 cm, 2,5 g) ist dreilappig, die jeweils linke (R = 3,3 : 2 : 2,7 cm, 4 g; L = 1,7 : 1,6 : 3,1 cm, 2 g) zweilappig. Die Lungen sind entsprechend den Brustkorbverhältnissen verformt.

Der gemeinsame Herzbeutel umhüllt ein beiden Früchten gemeinsames Doppelherz (2,7. : 3,4 : 5,5 cm, 15 g), das in der Mitte der gemeinsamen Brusthöhle liegt.

Die äußere Gestalt des Doppelherzens läßt ein der rechten Frucht entsprechendes rechtes Herz nur undeutlich von einem der linken Frucht entsprechenden linken Herzen abgrenzen. Die äußere Gestalt ist im einzelnen folgende (Abb. 1 und 2). Auf der Vorderseite liegt der dickwandige Kammeranteil. Dieser wird von hinten her halbkreisförmig vom Vorhofsanteil umschlossen. Letzterer reicht von hinten her auch noch etwas unter den Kammerteil. Durch eine seichte Furche, die etwa in der Hauptsymmetrieebene verläuft, wird der Kammeranteil in einen größeren rechten und kleineren linken Abschnitt unterteilt (Abb. 1 und 2, Vtf). Herzspitzen sind nicht zu erkennen. Aus dem rechten, bzw. linken oberen Ende des Kammeranteils entspringen je eine Aorta und Arteria pulmonalis (Abb. 1 und 2, A, P), um sich unter regelrechter Verzweigung, kommunizierend durch einen wohlausgebildeten Ductus Botalli der entsprechenden Frucht zuzuwenden (Abb. 1 u. 2, Dc). Bei der linken Teilfrucht liegt Transposition von Aorta und Arteria pulmonalis vor (Abb. 1, A L u. P L). Auch der Vorhofsteil ist äußerlich durch eine etwa in der Hauptsymmetrieebene verlaufende Furche (Abb. 2, Atf) in einen größeren rechten und kleineren linken Abschnitt unterteilt. Diese Furche ist scharf. Bei Erreichung der oberen Vorhofswandung verstreicht sie. Hier finden sich, oberhalb und links von ihr, zwei kleine Zipfel, die von dem linken Vorhofsabschnitt ausgehen. In den rechten Abschnitt münden zwei obere Hohlvenen, eine untere Hohlvene und vier Lungenvenen, die alle von der rechten Frucht kommen. Die Einflußstellen dieser Gefäße sind alle von hinten sichtbar. Nach rechts von der rechten oberen Hohlvene (Abb. 1 u. 2, VsdR), d. h. also nach vorn zu, dehnt sich der Vorhof aber noch weiträumig aus und

wird vorn neben dem Kammeranteil mit einem mehrfach gekerbten stumpfen Rand sichtbar (Abb. 1. AtdR). Eigentümlich ist das Verhalten der linken oberen Hohlvene der rechten Frucht (Abb. 1 u. 2, VssR). Nicht nur, daß sie statt rechts, links von den Lungenvenen in den rechten Vorhofsabschnitt mündet, sondern ihre Einmündungsstelle liegt unmittelbar an der Vorhofsfurche, die den Beginn des linken Vorhofsabschnittes abgrenzt (Abb. 2, VssR), und zwar mündet sie gerade dort in das Herz, wo diese Furche verstreicht. In den linken Vorhofsabschnitt münden im linken Ende eine obere Hohlvene (Abb. 2, VsdL), eine untere Hohlvene (Abb. 2, ViL) und vier Lungenvenen (Abb. 2, VvpL), die alle von der linken Frucht kommen. Auch die Einmündungsstellen dieser Gefäße sind alle von hinten sichtbar. Ein gut ausgebildetes Herzohr entspringt aus der oberen Wand vor den Lungenvenen (Abb. 2, ArsL). Bemerkenswert ist das Verhalten der linken oberen Hohlvene der linken Frucht (Abb. 1 u. 2, VssL). Während alle großen Körpervenen mit einer kurzen ampullenartigen Auftreibung in das venöse Herz einmünden, ist die Ampulle dieser Vene, die etwa in gleicher Höhe wie die der rechten oberen Hohlvene dieses linken Vorhofabschnittes beginnt, ungewöhnlich lang. Sie schlingt sich um den Ursprung der großen arteriellen Gefäßstämme des linken Kammerabschnittes nach hinten um (Abb. 1, VssL) und verliert sich in den vorderen Abschnitten des Vorhofsanteils, auf dem der Kammeranteil hinten unten ruht, und zwar in Richtung auf den rechten Vorhofabschnitt zu. Dabei verliert sich die obere Wandung der Ampulle etwa gegenüber der mehr links gelegenen vorderen seichten Kammerfurche im Herzen, während die untere Wandung der Ampulle ihren selbständigen Charakter erst in der Höhe der mehr rechts und hinten gelegenen scharfen Vorhofsfurche aufgibt. Man hat also den Eindruck, als ob die linke obere Hohlvene der linken Teilfrucht, vor dem Vorhofsanteil unter dem Kammeranteil verlaufend, schließlich von unten her in den rechten Abschnitt des Vorhofsanteiles einmündet.

Im Innern des Herzens wird die Aufteilung in ein rechtes und linkes Herz deutlich. Hier finden sich zwei Kammern und zwei Vorhöfe. Den genannten außen sichtbaren Furchen entspricht innen beim Kammeranteil eine unvollständige muskulöse Zwischenwand, beim Vorhofsanteil eine unvollständige membranöse Wand. Diese Zwischenwände verlaufen also ähnlich den äußeren Furchen annähernd in der Hauptsymmetrieebene, so daß dadurch außen

wie innen ein größeres rechtes (d. h. der rechten Teilfrucht gehöriges) Herz, bestehend aus einer vorn gelegenen Kammer und einem hinten gelegenen Vorhof, getrennt ist von einem kleineren linken (d. h. der linken Teilfrucht gehörenden) Herzen, das ebenso nur eine vorn gelegene Kammer und einen hinten gelegenen Vorhof aufweist. Die Kammern stehen durch die Unvollständigkeit ihrer muskulösen Zwischenwand vorn, die Vorhöfe durch die Unvollständigkeit ihrer membranösen Zwischenwand hinten miteinander in Verbindung. Jeder Vorhof öffnet sich von hinten nach vorn durch ein Atrioventricularostium in die gleichseitige Kammer. Die Ostien tragen jedes einen unregelmäßig gebildeten Klappenapparat. Aus jeder Kammer gehen eine Aorta und eine Arteria pulmonalis hervor, die bei der einen Kammer, d. h. der linken, transponiert sind. Auffällig eng, beim linken Herzen kaum zu entdecken, sind die Pulmonalismündungen. Der rechte Vorhof ist in den letzten Abschnitten seines nach vorn reichenden Endes (Abb. 1, AtdR) mit trabeculärer Wandung ausgestattet. Vielleicht handelt es sich hier also um Herzohrgebiet. Ein linkes Herzohr, bzw. Herzohrgebiet, fehlt ihm. Entsprechend dem bei äußerer Betrachtung erhobenen Befund münden in diesen Vorhof von der rechten Frucht her eine rechte obere Hohlvene, eine untere Hohlvene und vier Lungenvenen. Wichtig ist das Verhalten der linken oberen Hohlvene der rechten Teilfrucht (Abb. 2, VssR). Sie mündet ja dort, wo die Vorhofsfurche oben verstreicht, von außen gesehen anscheinend in den rechten Vorhof. Bei Innenansicht befindet sich nun ihre Mündung gerade am oberen Umfang der Öffnung zwischen beiden Vorhöfen, und zwar, ähnlich den bei äußerer Betrachtung gefundenen Verhältnissen, auf ihrer rechten Seite. Diese Öffnung ist nun so hoch in die Vorhofsscheidewand eingelassen, daß ihr oberer Umfang großenteils mit dem Dach des Vorhofsanteiles zusammenfällt. Wenn nun auch die Hohlvene auf der rechten Seite einmündet, so konnte der Blutstrom immerhin gradeswegs in den linken Vorhof gehen. Dies und ihre Lage links von den Lungenvenen der rechten Teilfrucht (Abb. 2, VvpR) spricht dafür, wie die Schilderungen Y sanders ergeben, daß sie dem linken Vorhof zugesprochen werden muß. Der linke Vorhof zeigt ähnliche Verhältnisse noch eindeutiger. Die beiden Zipfel links über dem oberen Ende der Vorhofsfurche sind ebenfalls mit trabeculärer Wand ausgestattet und gehören dem linken Vor-

hof an. Diese trabeculäre Ausbildung der Wand reicht noch in geringem Umfang über diese Zipfel in den linken Vorhof hinaus, so daß wohl auch hier am rechten Ende des linken Vorhofs ein größeres Herzohrgebiet vorliegt, das nur weniger, aber stärker eingekerbt ist als das rechte trabeculäre Ende des rechten Vorhofes. Am linken Ende dieses Vorhofes ist ein Herzohr deutlich ausgebildet (Abb. 2, ArsL). Es ist dies also das linke Herzohr des linken Vorhofes. Es ist das einzige, das auch von außen als Herzohr erkennbar ist. Das Verhalten der linken oberen Hohlvene der linken Teilfrucht (Abb. 1 u. 2, VssL), wie es bei der Außenansicht in Erscheinung trat, wird durch die Innenansicht bestätigt. Dicht unter der Öffnung zwischen rechtem und linkem Vorhof, mehr nach rechts und vorn zu gelegen, mündet diese linke obere Hohlvene der linken Frucht von unten her breit in den rechten Vorhof. Sie läßt sich bei Innenansicht bis hierhin als selbständige, nicht mit dem linken Vorhof näher zusammenhängende Strombahn erkennen, indem sie mit dieser nur in ihrer oberen Wandung durch eine schlitzförmige kleine Öffnung in Verbindung steht. D. h. die linke obere Hohlvene der linken Teilfrucht mündet in den Vorhof des der rechten Teilfrucht zukommenden rechten Teilherzens. Sie zeigt also eindeutig einen ähnlichen „abwegigen" Verlauf, wie er etwas weniger deutlich bei der linken oberen Hohlvene der rechten Teilfrucht in Erscheinung tritt.

Die Bauchorgane.

Ein großes gemeinsames Zwerchfell trennt die gemeinsame Brusthöhle von einer gemeinsamen Bauchhöhle. Man erkennt in dem Zwerchfell deutlich zwei Einzelzwerchfelle, die in einem großen unregelmäßigen Centrum tendineum zusammenhängen. Nirgendwo ist eine Lücke.

Unter dem Zwerchfell liegt die große Doppelleber (6,0 : 7,0 : 6,5 cm, 105 g). Sie gleicht in Farbe und Form überraschend einer leicht geöffneten Miesmuschel. Sie erstreckt sich von der einen Wirbelsäule zur anderen; d. h. ihre Längsachse steht senkrecht auf der Hauptsymmetrieebene. Die vorn gelegene Leberhälfte entspricht der einen Muschelschale, die hinten gelegene der anderen, der gemeinsame unter dem Zwerchfell gelegene Rücken dieses Lebergebildes dem Rücken und die caudalwärts sehenden Innen-, bzw. Unterflächen den Innenflächen der geöffneten Muschel. Die Unterfläche der Doppelleber wird also gebildet durch die Unter-

flächen einer vorderen und hinteren Leberhälfte, die von vorn und hinten unten ansteigend cranialwärts unter Bildung einer langen Rinne ineinander übergehen, die mit der Längsachse der Doppelleber zusammenfällt. Die „Schalenenden" überragen sowohl bei der linken wie bei der rechten Frucht den Leberrücken, so daß die Doppelleber bei Aufsicht an den beiden Enden eingekerbt erscheint.

Eine kräftige Nabelvene tritt etwas oberhalb des vorderen „Schalenrandes", ungefähr in der Hauptsymmetrieebene, in das Lebergewebe ein. Nach rechts von dieser sieht man einen Gallenblasengrund den unteren Rand einbuchten. Ganz entsprechend sind die Verhältnisse auf der Rückseite, nur daß hier ein Gallenblasengrund links von der Hauptsymmetrieebene hervorkommt.

Die üblichen Lappen und Furchen einer normalen Leber lassen sich nicht bestimmen. Die Gallenblasen liegen allerdings, die eine auf der Unterfläche der vorderen Leberhälfte, die andere auf der Unterfläche der hinteren, in einer wohlausgebildeten Fossa vesicae felleae. Im übrigen sind die Gebilde zweier Leberpforten im Grunde der gemeinsamen Unterfläche recht und links von der Hauptsymmetrieebene vollständig vorhanden, d. h. je eine Vena portae, je eine Arteria hepatica und je ein Ductus choledochus, der jeweilig aus einem Ductus hepaticus und cysticus als Abflußrohr hervorgeht. Diese Gebilde gehören rechts, bzw. links der Hauptsymmetrieebene sowohl der vorderen als der hinteren Leberhälfte an. Die beiden Ductus choledochi vereinigen sich nach kurzem, getrenntem Verlauf zu einem großen gemeinsamen Abflußrohr, das annähernd in der Hauptsymmetrieebene caudalwärts verläuft. Die beiden Nabelvenen treten in der Nähe dieser Leberpfortengebilde wieder an die Oberfläche. Die vordere Nabelvene schließt sich dem Lebergefäßsystem an, das Abfluß nach der linken Teilfrucht hat, und umgekehrt.

Der Verdauungskanal jeder Frucht verläuft von der Mundhöhle an wohlgebildet und ortsgerecht bis zur Unterfläche des Zwerchfelles. Die beiden Mägen sind auch noch regelrecht gebildet. Der Hauptteil jedes Magens liegt in der Kerbe des betreffenden Leberendes. Antrum und Pylorus kommen auf der Unterfläche zum Vorschein, gehen beiderseits regelrecht in Zwölffingerdärme über, welch letztere im Grunde der Unterfläche aufeinander zutreten und etwa in der Hauptsymmetrieebene sich zu einem kurzen, gemeinsamen Zwölffingerdarmstück vereinigen. In den Winkel dieser Vereinigung mündet der große gemeinsame Ductus choledochus.

Von hier an ist der Darm für 29 cm seines Verlaufes beiden Teilfrüchten gemeinsam. Nach 22 cm seines Verlaufes weitet sich dieses Darmstück, das so lange das Kaliber und die Ausbildung eines normalen Darmstückes dieser Entwicklungszeit hat, plötzlich zu einer Ampulle aus, deren größte Durchmesser 7,6 : 6,5 : 4,5cm betragen. Aus dieser Ampulle gehen wieder zwei getrennte, etwa 20 cm lange Dünndärme, jeder zu der entsprechenden Frucht gewandt, hervor. Mit dem Beginn dieser beiden Dünndärme hat jede Teilfrucht wieder einen einzelnen, normal gelagerten und, abgesehen von einigen Verziehungen und Ausweitungen, normal ausgebildeten Darm. Der rechte Dickdarm ist 38,5 cm, der linke 32 cm lang. Bei jeder Frucht liegt im rechten Unterbauch ein Coecum mobile mit einem gut entwickelten Wurmfortsatz.

Jede Frucht besitzt in normaler Lage eine wohl entwickelte Bauchspeicheldrüse. Beide Bauchspeicheldrüsen sind 3 cm lang; beide wiegen 1 g. Auch zwei Milzen sind regelrecht entwickelt und gelagert. Die rechte wiegt 2 g und hat eine Größe von 3,2 : 1,6 : 1,2 cm; die linke wiegt 3,5 g und mißt 3,2 : 2,3 : 1,6 cm. Bei der rechten Teilfrucht wiegen die Nebennieren beide 1 g. Die rechte hat eine Größe von 2,1 : 2,1 : 1,7 cm, die linke eine solche von 1,0 : 2,0 : 1,0 cm. Nicht anders verhalten sich die Nebennieren der linken Teilfrucht (r = 1,0 : 2,0 : 1,0 cm, 0,5 g; l = 2,1 : 2,0 : 0,7 cm, 1 g).

Die Harn- und Geschlechtsorgane.

Der Harn- und Geschlechtsapparat beider Früchte ist normal und voll entwickelt. Bei der rechten Teilfrucht wiegt die rechte Niere 4 g und hat eine Größe von 3,0 : 2,0 : 1,2 cm, die linke wiegt 3,5 g und hat eine Größe von 2,7 : 1,7 : 1,5 cm. Ähnlich verhalten sich die Nieren der linken Teilfrucht (r = 3,0 : 1,7 : 1,4 cm, 4 g; l = 2,8 : 2,0 : 1,5 cm, 4 g).

Nabelbruch und Nabelschnurgefäße.

Die Körperdecke am unteren Pol der Vereinigung ist fast ganz frei von Muskulatur. Die beiden geraden Bauchmuskeln jeder Teilfrucht weichen von der Schamfuge an aufsteigend nach vorn und hinten auseinander, um an der vorn, bzw. hinten gelegenen Brustkorbhälfte der gleichen Teilfrucht nahe der Hauptsymmetrieebene anzusetzen. Sie umrahmen damit einen viereckigen

muskulaturfreien Bezirk. Diesem fehlt auf der Vorderseite außer der Muskulatur auch noch die Haut, indem sich hier die Nabelschnur bei ihrem Eintritt schirmartig ausbreitet und den nur aus Amnion und Bauchfell bestehenden Bruch bildet. Die vier Nabelschnurgefäße streben auf der Innenfläche dieser Bruchwand auseinander. Die beiden Nabelvenen verlaufen annähernd in der Hauptsymmetrieebene nach dem vorderen, bzw. hinteren Leberrand zu. Eine rechte Nabelarterie erscheint als geradlinige Fortsetzung der linken Arteria iliaca communis der rechten Teilfrucht, eine linke Nabelarterie als geradlinige Fortsetzung der linken Arteria iliaca communis der linken Teilfrucht.

2. Zusammenfassung der Befunde.

Es handelt sich um einen fast reifen Thoracopagus monosymmetros tetrabrachius tetrapus von weiblichem Geschlecht.

Die Teilfrüchte sind gleichmäßig entwickelt. Im unteren Bereich der Fruchtbrücke befindet sich auf der Vorderseite ein großer Nabelbruch. Die rechte Teilfrucht hat eine ungezwungene Körperhaltung; die linke zeigt eine übermäßige Lordose der Halswirbelsäule und eine ungewöhnliche Lordose der Rumpfwirbelsäule mit dem Scheitel in der unteren Brustwirbelsäule.

Die Brustkörbe hängen mittels des kreuzförmigen Doppelbrustbeins zusammen. Weiter ist am Skelett nichts Bemerkenswertes festzustellen.

Die Doppelfrucht besitzt zwei Lungenpaare. Die auf der Rückseite gelegenen zwei Lungen und die auf der Vorderseite gelegene linke der linken Teilfrucht sind verformt. Ihre Formabweichungen stimmen überein mit den Abflachungen der Brustkorbräume, die durch die Monosymmetrie und die Wirbelsäulenkrümmungen der linken Rumpfwirbelsäule erklärt werden müssen. Größe, Gewicht und Lappeneinteilung sind regelrecht.

Ein gemeinsames, eng verschmolzenes Doppelherz liegt in der Mitte des Doppelbrustkorbes. Es besitzt zwei vorn nebeneinander liegende Kammern und zwei hinten nebeneinander liegende Vorhöfe. Aus jeder Kammer geht eine Aorta und eine Arteria pulmonalis unter regelrechter Aufzweigung zu der entsprechenden Frucht. Aorta und Pulmonalis der linken Kammer sind transponiert, die Pulmonalismündungen beider Kammern verengt. Die Scheidewand zwischen beiden Kammern ist unvollständig. Jede Kammer steht nach hinten durch ein Atrioventricularostium mit einem Vor-

hof in Verbindung. In den rechten Vorhof münden eine rechte obere Hohlvene, eine untere Hohlvene und 4 Lungenvenen der rechten Frucht ein, ganz entsprechende Gefäße der linken Frucht in den linken Vorhof. Die Vorhöfe stehen durch eine Öffnung ihrer Scheidewand miteinander in Verbindung. Die obere Begrenzung dieser Öffnung wird nicht von der Scheidewand, sondern dem Vorhofsdach gebildet. Die linke obere Hohlvene der rechten Frucht mündet anscheinend in den rechten Vorhof, aber doch unmittelbar neben dem oberen Umfang der Öffnung zwischen beiden Vorhöfen, so daß ihr Blut unmittelbar in den linken Vorhof strömen kann. Die linke obere Hohlvene der linken Frucht verläuft unter dem Herzen, bis sie von unten her in den rechten Vorhof mündet. Nur eine kleine schlitzförmige Öffnung ihrer oberen Wand verbindet sie mit dem linken Vorhof. Ein linkes Herzohr ist am linken Vorhof deutlich ausgebildet; ein solches fehlt am rechten Vorhof. Die rechten Enden beider Vorhöfe sind mit trabeculärer Wand ausgestattet, also Herzohrgebiete.

Ein lückenloses Doppelzwerchfell trennt die Brusthöhle von der gemeinsamen Bauchhöhle.

Die Leber hat die Form einer nach unten geöffneten Miesmuschel. Sie besteht also aus einer vorderen und hinteren Hälfte, die oben durch eine mittlere Masse von Lebergewebe zusammenhängen. Jede Hälfte trägt auf ihrer Unterfläche eine Gallenblase. Auf dem Grunde der von beiden Leberhälften gebildeten Rinne münden rechts und links von der Hauptsymmetrieebene je eine Vena portae und Arteria hepatica ein, entspringen anderseits je ein Ductus hepaticus, welche nach Vereinigung mit einem entsprechenden Ductus cysticus nunmehr als zwei Ductus choledochi aufeinander zustreben. Letztere vereinigen sich zu einem großen gemeinsamen Gallenabflußrohr. Dieses verläuft etwa in der Hauptsymmetricebene abwärts. Die Gebilde beider Leberpforten gehören sowohl der vorderen wie der hinteren Leberhälfte an.

Der Darmkanal ist von der Papilla V a t e r i an caudalwärts in einer Länge von 29 cm beiden Früchten gemeinsam. In seinem oberen Ende hat dieses gemeinsame Darmstück den gleichen Durchmesser wie die getrennten Dünndarmstücke, wird aber nach 22 cm plötzlich zu einem ampullartig erweiterten Endstück aufgetrieben, aus dem zwei normale Ilea hervorgehen. Auf der Papilla V a t e r i mündet das große gemeinsame Gallenabflußrohr aus, also in dem Winkel der Zwölffingerdarmvereinigung.

Milz, Bauchspeicheldrüse und Harn- und Geschlechtsapparat sind bei jeder Teilfrucht vorhanden und regelrecht entwickelt.

Die Nabelschnur enthält vier Gefäße. Eine Nabelarterie kommt von der rechten, eine von der linken Frucht. Eine Nabelvene durchsetzt die vordere, eine die hintere Leberhälfte. Die vordere gewinnt nach der linken Frucht Abfluß, die hintere nach der rechten.

3. Besprechung.

Die syngenetischen Mißbildungen, insbesondere die Herzverhältnisse.

Die Art der Vereinigung gestattet schon beim äußeren Anblick ohne weiteres die Diagnose Thoracopagus. Sie erfüllt vollkommen die im Kapitel Morphologie gegebene Definition. Beim äußeren Anblick fällt weiterhin die gleichmäßige und im allgemeinen fehlerlose Ausbildung beider Teilfrüchte auf. Man ist deshalb von vornherein geneigt, für die Haltungsstörung der linken Teilfrucht und die Klumpfußstellung ihres rechten Fußes lediglich die ventrolaterale Vereinigung und räumliche Mißverhältnisse zwischen Doppelfrucht und Keimbehälter anzuschuldigen. Dies muß in der Tat als Erklärung gelten, da auch die präparatorische und röntgenologische Untersuchung des Skelettes keine Abweichungen von normaler Ausbildung und Gestaltung der Knochen gefunden hat, die etwa sonst als Ursache gelten könnten. Im übrigen werden viele Thoracopagen mit ähnlichen Haltungsanomalien abgebildet, ohne daß eine andere als die hier angenommene Erklärung gegeben wird. Ganz entsprechend lassen sich auch alle weiteren Befunde nicht als ungewöhnliche Abweichungen, sondern als für Thoracopagen regelrechte Bildungen erkennen. Es ist geradezu die Eigenart der vorliegenden Frucht, daß sie als Bestätigung früherer Untersuchungen gelten kann und darüber hinaus sowohl im Großen wie im Kleinen gerade die häufigsten mittleren Formen der möglichen Veränderungen birgt.

So finden sich folgende 5 wesentliche syngenetische Mißbildungen zusammen: das kreuzförmige Doppelbrustbein, das gemeinsame Doppelherz, die muschelförmige Doppelleber, der teilweise gemeinsame Darm und die gemeinsame Nabelschnur. Jede

dieser Mißbildungen steht auf der Mitte zwischen den extremen Formen. Das übliche ist die einigermaßen symmetrische und mittelgradige Vereinigung in dem kreuzförmigen Doppelbrustbein. Das Herz ist zwar eng verschmolzen, läßt aber schon bei äußerer Betrachtung die Zusammenfügung aus zwei einigermaßen gleichmäßig entwickelten Teilherzen erkennen, ist also ebensoweit entfernt von vollständiger Trennung wie hochgradiger Verschmelzung. Ähnliches gilt ohne weiteres für Leber und Darm, wie der Vergleich mit der anfangs geschilderten Morphologie erweist. Die Nabelschnur hält sich mit 4 Gefäßen in der Mitte zwischen den möglichen Extremen von nur zwei auf der einen oder auch sechs Gefäßen auf der anderen Seite.

Bis in Einzelheiten hinein läßt sich das Vorkommen gerade der häufigsten Befunde verfolgen. So besitzt das Herz zwei Kammern und zwei Vorhöfe, wie es ja nach Taruffi einer der häufigsten Befunde sein soll. Die Mündungen der Lungenarterien, besonders links, sind verengt. Diese Tatsache wird üblicherweise mit einer Abweichung des Septum aortopulmonale erklärt, und es wird beschrieben, daß gerade die Pulmonalis davon am häufigsten betroffen sein soll (Herxheimer). Ysander hat gefunden, daß Septumabweichungen, besonders des Truncusseptums, auch bei Thoracopagen sehr häufig sind und auch hier vorwiegend die Pulmonalis betroffen ist. Ferner erscheinen im vorliegenden Fall die Aorta und Pulmonalis des linken Teilherzens transponiert. Auch das muß auf eine falsche Entwicklung des Truncusseptums zurückgeführt werden, vielleicht auf eine mangelnde spiralige Drehung desselben. Pulmonalisstenose kann dabei durchaus vorkommen (C. Sternberg) *). Vielleicht liegen hier ähnliche Verhältnisse vor, wie sie Ysander bei äußerlich einheitlich erscheinendem Kammeranteil des Doppelherzens als ziemlich konstanten Befund für das linke Herz schildert, wo er die häufig vorkommende Transposition der großen arteriellen Gefäßstämme auf eine alterierte Lage der beiden Kammern dieses Herzens zurückführt. Das ist hier nicht einwandfrei, da bei diesem Herzen eine Kammerscheidewand nicht deutlich ist.

Die Leber entspricht ebenfalls im einzelnen durchaus den Ysander'schen Befunden. Genetisch will er die vordere Leberhälfte als Leber der rechten Teilfrucht ansehen und umgekehrt. Die dieser Auffassung widersprechenden Gefäßverhältnisse erklärt

*) vgl. Sternberg, C., S. 266.

er durch die frühe Vereinigung beider Lebern und die in diesem Zeitpunkt außerordentlich labilen Gefäßverhältnisse.

In einem Punkte nun allerdings, und gerade dem wesentlichsten, fällt die vorliegende Frucht aus dem Rahmen der üblicherweise beschriebenen Befunde heraus. Es darf nämlich nach den mitgeteilten Befunden über die vorliegende Doppelmißbildung gesagt werden, daß die oberen Hohlvenen, die zur Vorderseite der Doppelmißbildung gehören, in das rechte Herz münden, während die oberen Hohlvenen, die zur Rückseite derselben gehören, in das linke Herz münden. Nicht als ob dieser Befund für Thoracopagen regelwidrig wäre; er ist nur häufig als solcher nicht erkennbar und deshalb auch seltener beschrieben worden. Auch Schwalbe ist auf ein derartiges Verhalten der zuführenden Gefäße nicht gestoßen. Erst Ysander hat bei seinen eingehenden Untersuchungen, wie eingangs beschrieben wurde, häufiger ganz entsprechende Gefäßverhältnisse gefunden und nicht zuletzt auf Grund dieser Befunde eine neue und Schwalbe widerlegende Theorie der Entstehung des Thoracopagenherzens aufgestellt**). Damit gewinnt die vorliegende Frucht einen größeren Wert als den der Bestätigung der bisher erarbeiteten Morphologie. Sie hat damit auch eine wesentliche morphogenetische Bedeutung, und diese sei nunmehr durch eine Gegenüberstellung der Schwalbe'schen und Ysander'schen Anschauungen klargestellt.

Bekanntlich hat Schwalbe „vor allem" auf das Studium der Herzverhältnisse verwiesen, da an dieser Stelle gute Anhaltspunkte für die Grenzfrist der fehlerhaften Entwicklung (der sog. teratogenetischen Terminationsperiode) der verschiedenen Formen des Thoracopagus gewonnen werden könnten. Es geht aus seinen Erörterungen hervor, daß er in dem Herzen deshalb ein Anzeichen für diese Grenzfrist der gesamten Thoracopagenbildung sieht, weil das Doppelherz gerade durch seine vielen Einzelteile, wie Septen, Gefäße u. dergl., eine Einengung einer solchen Grenzfrist besonders gut ermöglicht, weil er offensichtlich einen Parallelismus zwischen dem Vereinigungsgrad der Brustkörbe und der Herzen innerhalb der Thoracopagenspielarten annimmt und dabei in einer stärkeren Verschmelzung den Ausdruck einer früheren, in einer geringeren den Ausdruck einer späteren Vereinigung sieht. Es han-

**) vgl. bes. Ysander, Specimen VII, Beschreibung und Abbildungen.

delt sich also um die Annahme von morphologisch und morphogenetisch streng parallelen Reihen innerhalb der Thoracopagenspielarten.

Aber nicht nur für die kleinere Formenreihe der Thoracopagenspielarten, sondern auch für die größere der obernabeligen Vereinigungen der symmetrischen Doppelmißbildungen soll ein solcher Parallelismus nach Schwalbe zutreffen, für jene Reihe, an deren einem Ende der Cephalothoracopagus und an deren anderem der Omphalopagus, bzw. der freie eineiige Zwilling steht. Auch in diesem Falle soll das Herz die besten Anhaltspunkte für das Studium der Grenzfrist der fehlerhaften Entwicklung geben.

Zum Beweise sind von ihm die Herzen der Cephalothoracopagen und Thoracopagen eingehend studiert worden. Er schildert, wie man bei den ersteren innerhalb einer gemeinsamen Brusthöhle vor und hinter einer zentral gelegenen gemeinsamen Speiseröhre je ein Einzelherz findet, von denen jedes nach dem Verlauf der zu- und abführenden Gefäße zu urteilen sowohl der rechten wie der linken Teilfrucht zugesprochen werden muß. Die Entstehung dieser Herzen ist seiner Meinung nach so zu erklären, daß sich das vorn gelegene Einzelherz aus dem vorn gelegenen rechten Endothelrohr der Herzanlage der rechten Teilfrucht und dem vorn gelegenen linken Endothelrohr der Herzanlage der linken Teilfrucht gebildet hat und umgekehrt. Bei den Thoracopagen hingegen, bei denen ja in der Regel ein gemeinsames Doppelherz gefunden wird, will Schwalbe wiederum gerade an dem Verlauf der zu- und abführenden Gefäße erkennen, daß die im Doppelherz mehr oder weniger erkennbar vereinigten Einzelherzen ursprünglich nur einer Teilfrucht angehören, d. h. daß die Einzelherzen in diesem Falle sich erst innerhalb jeder Teilfrucht in normaler Weise aus einem rechten und linken Endothelrohr gebildet haben. Erst nachdem das geschehen ist, meint er, würde eine Berührung und Verschmelzung zwischen den Herzbildungen der rechten und der linken Teilfrucht auftreten und zwar zunächst im Gebiet der sich gegen die Hauptsymmetrieebene zu vorbuckelnden Kammerschleifen.

Für diese Darstellung der Herzverhältnisse ergibt sich folgende Gegenüberstellung: Auf der einen Seite fällt die ausgedehnte, innige Vereinigung der Teilfrüchte der Cephalothoracopagen mit einer Koppelung der Herzentwicklung der rechten und linken Teilfrucht zusammen, die sehr frühzeitig, d. h. vor Bildung regulärer

Einzelherzen einsetzt und von vornherein zu einer sehr innigen Verschmelzung der betroffenen Herzteile führt, während auf der anderen Seite die weniger enge Verschmelzung der Thoracopagenteilfrüchte mit einer Herzentwicklung einhergeht, die erst sehr viel später, d. h. nach Bildung regulärer Einzelherzen, zu einer Koppelung zwischen diesen Einzelherzen führt, die überdies im Anfang nur sehr oberflächlich in einer Berührung der Buckel der Kammerschleifen besteht, ja, über diesen Berührungsgrad später nicht einmal sehr wesentlich hinauszugehen braucht. Mit anderen Worten: Im ersten Falle trifft eine hochgradige Teilfruchtverschmelzung mit einer innigen und frühzeitigen Koppelung der Herzentwicklung der Teilfrüchte zusammen; im zweiten Falle ist nicht nur die Verschmelzung der Teilfrüchte weniger ausgedehnt, sondern auch ihre Herzentwicklung unabhängiger und erst in sehr späten Stadien gekoppelt. Es liegt auf Grund solcher Darstellungen nahe, aus den Herzverhältnissen des Cephalothoracopagus auf einen früheren teratogenetischen Terminationspunkt des Verschmelzungsvorganges der Gesamtfrucht zu schließen, aus den Herzverhältnissen des Thoracopagus aber auf einen späteren und ihn in beiden Fällen etwa in den Zeitpunkt der Koppelung der Herzentwicklung der Teilfrüchte zu verlegen.

Zusammengefaßt kommt die Ansicht Schwalbes gut in folgenden Sätzen zum Ausdruck*): „Mit großer Sicherheit aber läßt sich sagen, daß die verschiedenen Formen des Thoracopagen einen verschiedenen teratogenetischen Terminationspunkt haben; den Formen, welche zwei Herzen haben, kommt ein späterer, den einherzigen Thoracopagen ein früherer Terminationspunkt zu. Aber auch für die letzteren ist wiederum ein weit späterer Terminationspunkt anzunehmen als für die Cephalothoracopagen. Wie wir eine morphologische Reihe aufstellen können Cephalothoracopagus — Prosopothoracopagus — Thoracopagus — Sternopagus — Xiphopagus — Omphalopagus — freie eineiige Zwillinge, so läßt sich bezüglich des Zusammenhanges auch eine genetische Reihe aufstellen, durchaus parallel, so daß dem Cephalothoracopagus der früheste, den Xiphopagen der späteste Terminationspunkt zukommt."

Drei Befundgruppen sind es nun im wesentlichen, die Ysander zu weitgehend anderen Anschauungen berechtigen und die in ihren Einzelheiten im Kapitel Morpho-

*) Schwalbe, E., Morphologie II, S. 232.

logie bereits Erwähnung gefunden haben. So widerlegt erstens der Nachweis Ysanders, daß die wesentlichen syngenetischen Mißbildungen des Thoracopagus innerhalb der einzelnen Doppelfrucht durchaus wechselnde und einander widersprechende Vereinigungsgrade aufweisen können, den von Schwalbe vorausgesetzten Parallelismus von Morphologie und Morphogenese innerhalb der Thoracopagenspielarten. Zweitens läßt sich die von Ysander nachgewiesene Tatsache, daß bei Thoracopagen wohl ganz vereinigte und nur mittels der Vorhöfe, bzw. auch nur der zuführenden Gefäße zusammenhängende Herzen, niemals aber nur über die Kammern vereinigte gefunden werden können, ganz und gar nicht mit der Theorie vereinigen, daß die erste Berührung der verschmelzenden Herzen zwischen den sich vorbuckelnden Kammern stattfinden solle. Dies sind noch verhältnismäßig einfach zu findende Einwände. Den Schlußstein aber in diesen Berichtigungen bildet die durch feinere Untersuchung mehrerer Thoracopagenherzen und durch Verwertung literarisch zugänglicher Thoracopagenbefunde von Ysander entdeckte dritte Befundgruppe, die er mit seinen eigenen Worten folgendermaßen zusammenfassend ausdrückt*):

„Whether there be fusion or not between the hearts, the conditions of the afferent vessels, as a rule, are such that the derivatives of the two ducts of Cuvier which pertain to the anterior half of the double monster enter the right heart, whilst those which pertain to its posterior half enter the left heart. In the efferent vessels, on the other hand, a condition corresponding to that of the venous system is only rarely found. As a rule, the large arterial trunks of each component, at least in the full-term foetus, pass out of their respective hearts."

Während also Schwalbe im Falle von zwei durch eine Brücke zusammenhängenden Herzen bei Thoracopagen ausdrücklich gerade an den großen Gefäßen erkennen will, daß das rechte Teilherz nur der rechten Frucht und das linke Teilherz ursprünglich nur der linken Frucht angehört, ist es Ysander gelungen, gerade diese Feststellung mehrfach zu widerlegen und ganz entsprechende Befunde Schwalbes so zu deuten, daß sie sich erst später unter Verwischung ursprünglich ganz anderer Verhältnisse und in zweckmäßiger Anpassung an einen möglichst widerstandsfreien Blutkreislauf herausgebildet haben.

*) vgl. Ysander, S. 186.

Die letzten beiden Befundgruppen sind sehr entscheidend, und es ist jetzt am Platze zu erinnern, welche morphogenetischen Schlußfolgerungen daraus zu ziehen Ysander sich genötigt sieht. Nach ihm vereinigen sich auch beim Thoracopagenherzen die eigentlich nicht zusammengehörenden Endocardschläuche der rechten und linken Teilfrucht, die vorn liegenden vorn und die hinten liegenden hinten, zu einem vorn und einem hinten liegenden, beiden Früchten jeweils gemeinsamen Einzelherzen, die sich nun ihrerseits wieder untereinander verbinden — dies allerdings so, daß wohl die Vorhöfe in einen meist innigen und bleibenden Zusammenhang geraten, während die Kammern getrennt bleiben können und im Verein mit Verlusterscheinungen an den abführenden Gefäßen fälschlicherweise nur von der rechten bzw. linken Teilfrucht gebildet erscheinen. Es ist deutlich, daß eine derartige Anschauung über die Herzentwicklung des Thoracopagus sehr viel widerspruchsloser zu den letzten beiden Befundgruppen stimmt, als die Anschauung Schwalbes. Die Einzelherzen bilden sich also nach Ysander bei den Cephalothoracopagen und Thoracopagen zunächst in ganz ähnlicher Weise. Nur fehlt bei den Thoracopagen die Trennung der vorn und hinten gelegenen Endothelschläuche durch eine in der Mitte verlaufende gemeinsame Speiseröhre. Das ist seiner Meinung nach auch der Grund, der bei den Thoracopagen in der Regel zur Verschmelzung der Einzelherzen führt. Wenn also, vor allen Dingen in späteren Entwicklungsstadien, Unterschiede zwischen den Herzbildungen der Cephalothoracopagen und Thoracopagen gefunden werden, so scheinen sich diese, nach den Darstellungen Ysanders, weniger aus einer späteren Verwachsung zwischen der rechten und linken Teilfrucht des Thoracopagus im Gegensatz zu einer früheren beim Cephalothoracopagus herzuleiten, als vielmehr aus der verschiedenen Art des Verschmelzungsvorganges und der verschiedenen Ausdehnung des Berührungsfeldes, in dem sich die Teilfrüchte bei den beiden Formen im Zeitpunkt der Verwachsung treffen.

Zusammenfassend muß demnach folgendes gesagt werden: Während die erste der genannten Befundgruppen Ysanders die Schwalbe'sche Annahme eines strengen Parallelismus zwischen Morphologie und Morphogenese innerhalb der Thoracopagenspielarten widerlegt, wird durch seine letzten beiden Befundgruppen der von Schwalbe entsprechend angenom-

mene Parallelismus für die Formenreihe der obernabeligen Vereinigungen mindestens in ein ganz anderes Licht gerückt. Der Wert der vorliegenden Frucht besteht darin, daß sie die Reihe der in diesem Sinne entscheidendsten Befunde Y s a n d e r s um einen neuen vermehrt.

Fall 2.

THORACOPAGUS TETRABRACHIUS TETRAPUS MONOSYMMETROS.

1. Befundbericht.

(Die Frucht stammt aus Dresden. Über die Geburtsgeschichte ist nichts bekannt. Die Frucht wurde in Formalin aufbewahrt, ist wohlerhalten und zeigt keine geburtshilflichen Eingriffffe. Sie trägt die Sektionsnummer 706/35 des Pathologischen Institutes der Universität Göttingen.

Im allgemeinen sind die im folgenden beschriebenen Verhältnisse präparatorisch klargestellt worden. Das Skelett wurde auch röntgenologisch untersucht. Die mikroskopische Untersuchung mußte ebenfalls mehrfach zu Hilfe genommen werden. So wurde die Nabelschnur 20 cm und 2 cm vom Hautnabel entfernt feingeweblich untersucht. Die Vorderwand des blinden Mastdarmendes der rechten Teilfrucht wurde in Serienschnitten betrachtet. Von dem zwischen diesem blinden Mastdarmende und der vorderen Beckenwand befindlichen Gewebe, ebenso von den beiden hypoplastischen Nieren dieser Teilfrucht wurden feingewebliche Übersichtsbilder angefertigt. Von dem dritten und vierten Brustwirbelkörper der rechten Teilfrucht wurden je 25 feingewebliche Querschnittsbilder angefertigt, so daß jeder dieser Wirbelkörper in ganzer Länge zur Untersuchung kam.

Die Köpfe beider Teilfrüchte zeigten weder bei der äußeren noch bei der röntgenologischen Betrachtung, irgendwelche Besonderheiten, so daß von ihrer Präparation abgesehen wurde. Die Präparation der Halsorgane ergab bei beiden Früchten regelrechte Verhältnisse, so daß darauf bei der Beschreibung nicht näher eingegangen wird).

Das Äußere.

Beide Individualanteile sind bei flüchtiger Betrachtung gleichmäßig entwickelt. Das Geschlecht ist männlich. Die Reifezeichen sind bei beiden vollständig.

Die Vereinigung beider Früchte umfaßt die ventralen Abschnitte von Brust und Oberbauch. Am unteren Pol der Vereinigung entspringt die einfache gemeinsame Nabelschnur. Die Vereinigung ist ventrolateral ausgebildet, so daß sich auf der Rückseite der Doppelfrucht die Schultern der Teilfrüchte eng aneinanderdrängen. Dabei ist die Körperachse der rechten Frucht ein wenig gegen die der linken gedreht, so daß die obere Körperhälfte der ersteren ein wenig nach der Vorderseite, die untere Körperhälfte ein wenig nach der Rückseite gewandt ist.

Ferner ist die Haltung der rechten Frucht verändert. Ihre Lendenwirbelsäule ist ein wenig nach rückwärts und nach ihrer rechten, d. h. nach der vorderen Seite der Doppelfrucht abgewinkelt. Die Haltung der linken Frucht ist ungezwungen. Die Wirbelsäule der linken Frucht erscheint normal gekrümmt.

Die Maße der rechten Frucht bleiben etwas hinter denen der linken zurück. Die rechte Frucht ist nur 45 cm lang. Ihr glabello-occipitaler Kopfumfang beträgt 33 cm. Die linke Frucht ist 48 cm lang. Ihr glabello-occipitaler Kopfumfang beträgt 34,5 cm. Das Gewicht der Doppelfrucht beträgt 4500 Gramm.

Bei der rechten Frucht finden sich bedeutsame Mißbildungen. Man entdeckt bei näherem Zusehen das Fehlen eines Penis und der Afteröffnung. Der Penis ist durch nichts, auch nicht durch verkümmerte Bildungen angedeutet. An Stelle der Afteröffnung findet sich lediglich eine kleine Hautunregelmäßigkeit sehr oberflächlicher Natur, aber kein Fistelgang, noch die Andeutung einer etwa atretisch gewordenen Öffnung. Der Hodensack hat im Gegensatz zu dem der linken Frucht eine außerordentlich dünne und glatte Haut. Er ist etwas kleiner als der linke und ihm fehlt eine schwache mediane Einziehung, die an jenem zu erkennen ist.

Der gemeinsame Nabelschnurrest ist 24 cm lang. Er zeigt grobgeweblich in ganzer Länge zwei Arterien und eine Vene, feingeweblich 2 cm vom Hautnabel entfernt außer den genannten Gefäßen den Rest einer Allantois, die sich sogar grobgeweblich eindeutig als Fortsetzung des Urachus der linken Teilfrucht erkennen läßt.

Das Skelett.

An Besonderheiten sind nur solche der Wirbelsäulen, der Rippen und der Becken zu erwähnen. Die Verhältnisse der rechten Frucht seien zunächst geschildert.

Rechte Frucht:

Man findet an der Wirbelsäule eine starke Rechtsskoliose mit dem Scheitel am Übergang von der Hals- zur Brustwirbelsäule. Daran schließt sich eine lange, runde Linksskoliose mit dem Scheitel in der unteren Brustwirbelsäule (Abb. 5). Vom unteren Fußpunkt dieser Skoliose, d. h. vom ersten Kreuzbeinwirbel an, wendet sich die Wirbelsäule erneut schwach nach links. Außerdem beginnt

in der unteren Lendenwirbelsäule eine leichte Torsion nach rechts, die sich auch auf die Kreuzbeinwirbel überträgt und damit auch auf das Becken übergreift. Die Halswirbelsäule ist gegen die Brustwirbelsäule stark lordotisch gewinkelt. Die sagittalen Krümmungen der Brust- und Lendenwirbelsäule sind nur angedeutet.

Der Verlauf der Wirbelsäule entspricht also im großen und ganzen dem bei äußerer Betrachtung erhobenen Befund.

Die Segmentzahl der Wirbelsäulenelemente ist nicht vermindert; d. h. es finden sich 33 Segmente: 7 Halswirbel, 12 Brustwirbel, 5 Lendenwirbel, 5 Kreuzbeinwirbel, 4 Steißbeinwirbel.

Bemerkenswerte Wirbelbogenverhältnisse bestehen besonders im Bereich der Halswirbelsäule.

Die Halswirbelbögen sind in überwiegender Zahl gar nicht oder doch nur ungeregelt zur Vereinigung gekommen (Abb. 3). Die Bögen des Atlas vereinigen sich nur bindegewebig. Zur knorpeligen Vereinigung kommen die beiden Wirbelbogenhälften des Epistropheus und das Ende der rechten Wirbelbogenhälfte des dritten Halswirbels. Die linke Wirbelbogenhälfte des dritten Halswirbels vereinigt sich an ihrem Ende knorpelig mit dem Ende der linken Wirbelbogenhälfte des vierten Halswirbels. Dieses gemeinsame knorpelige Ende scheint aber keine Vereinigung mit dem knorpeligen Ende der rechten Wirbelbogenhälfte des vierten Halswirbels eingegangen zu sein. Die linken Wirbelbogenhälften des fünften und sechsten Halswirbels erreichen fast die Mittellinie und enden hier frei. Sie haben kein knorpeliges Ende. Die rechten Wirbelbogenhälften dieser Wirbel sind etwas kürzer und ihre knorpeligen Enden vereinigen sich. Die siebte linke Wirbelbogenhälfte vereinigt sich knorpelig mit der rechten Wirbelbogenhälfte des ersten Brustwirbels. Auf die Verbindung legt sich von oben in der Mittellinie das knorpelige Ende der siebten rechten Wirbelbogenhälfte und hängt mit ihr nur durch eine dünne Knorpelbrücke zusammen.

Die linken Wirbelbogenhälften des ersten und zweiten Brustwirbels bilden ein einziges Knochenstück, dessen knorpeliges Ende mit der rechten Wirbelbogenhälfte des zweiten Brustwirbels einen knorpeligen Dornfortsatz bildet.

Alle übrigen Wirbelbogenhälften der gesamten Wirbelsäule bilden einen durch einen knorpeligen Dornfortsatz geschlossenen Ring. An den Wirbelbögen des Kreuzbeins lassen sich

die einzelnen Bögen noch gut erkennen. Es sind nur 4 vorhanden; ein fünfter fehlt (Abb. 11). Die Steißbeinwirbel haben keine Bögen. Die linke Bogenhälfte des fünften Lendenwirbels ist in den seitlichen Anteilen weitgehend knöchern mit den seitlichen Anteilen der linken Bogenhälfte des ersten Kreuzbeinwirbels verschmolzen (Abb. 11).

Auffällige Besonderheiten treten an den Wirbelkörpern in Erscheinung. Der dritte und vierte Brustwirbelkörper zeigen röntgenologisch wie präparatorisch zwei seitlich nebeneinanderliegende Knochenkerne, wobei jeweils der rechte Knochenkern etwas höher als der linke gelagert ist. Der fünfte Wirbelkörper läuft nach links ein wenig spitz aus (Abb. 5). Zwei nebeneinanderliegende Knochenkerne besitzt auch der fünfte Kreuzbeinwirbel, und zwar sowohl röntgenologisch wie präparatorisch nachweisbar. Diese sind nicht gegeneinander verschoben, sondern von ebenmäßiger Ausbildung. Alle Wirbelkörper sind knöchern oder zeigen einen großen Knochenkern einschließlich des ersten Steißbeinwirbels. Die drei folgenden Steißbeinwirbel sind rein knorpelig. Zum Teil sind die Wirbelkörper etwas schmaler als die der linken Frucht, so besonders im Bereich der Lendenwirbelsäule. Dagegen sind die Kreuzbeine gleich kräftig ausgebildet (Abb. 6 u. 7).

Zur Kontrolle der röntgenologisch-präparatorisch erhobenen Befunde wurden der dritte und vierte Brustwirbelkörper auch mikroskopisch untersucht. Auf allen Schnitten lagen die doppelten Knochenkerne in einer einheitlichen Masse jungen, hyalinen Knorpelgewebes.

Auch an den Rippen finden sich Abweichungen vom gewöhnlichen Verhalten. Auf jeder Seite sind 13 Rippen vorhanden. Das 13. Rippenpaar schließt gelenkig an den ersten Lendenwirbel an. Die linke erste Rippe ist rudimentär ausgebildet. Sie besteht aus einem zarten Knochenstückchen, das mit einem freien Rippenköpfchen und -hals beginnt und nach kurzem Verlauf eben hinter dem Rippenwinkel der nächstfolgenden Rippe sich mit der letzteren knöchern vereinigt. Diese zweite Rippe ist vollständig entwickelt. Sie ist ganz vom zweiten Brustwirbelkörper abgerückt und artikuliert zusammen mit der genannten rudimentären Rippe am ersten Wirbelkörper der Brustwirbelsäule.

Es sei daran erinnert, daß die gleichseitigen Wirbelbogenhälften derselben Wirbel ebenfalls miteinander verwachsen sind, und darauf hingewiesen, daß alle die Veränderungen örtlich mit

der konkaven Seite der Rechtsskoliose zusammenfallen. Ferner wirken die Rippen dieser Frucht im Vergleich mit jenen der linken zarter.

Besonders ins Auge springt die Mißgestaltung des Beckens. Der Beckeneingang ist trotz gleicher Breite des Kreuzbeins enger als der des linken Beckens (Abb. 6 u. 7). Die Beckenschaufeln sind zu flach und nach außen aufgebogen, so daß die Hüftpfannen sich leicht nach hinten öffnen. Letzteres wird besonders deutlich bei einer vergleichenden Betrachtung beider Becken von der Seite her (Abb. 8 u. 9). Die unteren Schambeinäste steigen steil an, so daß kein eigentlicher Angulus pubis zustande kommt (Abb. 6). Die Sitzbeinknorren sind nach der Mittellinie stark zusammengerückt. Dadurch ist der Beckenausgang stark eingeengt (Abb. 11). Die Incisura ischiadica major ist rechts etwas spitzwinklig gebildet (Abb. 8), weniger auf der linken Seite. Ferner sind die Hüftbeine im ganzen ein wenig zarter als die des linken Beckens (Abb. 6/9), allerdings so schwach, daß das bei der folgenden zahlenmäßigen Betrachtung der Beckenverformung kaum ins Gewicht fällt. Letztere stellt sich folgendermaßen dar:

Distantia cristarum	6,3 cm
Distantia spinarum	6,1 cm
Interspinallinie	1,6 cm
Querdurchmesser des Beckeneingangs	3,0 cm
Querdurchmesser des Beckenausgangs	0,4 cm
Coniugata vera anatomica	2,5 cm

Das Kreuzbein ist oben bereits großenteils beschrieben. Zu erwähnen wäre noch, daß seine sagittale Krümmung regelrecht verläuft (Abb. 6 u. 8) und daß fünf Foramina sacralia anteriora und fünf Foramina sacralia posteriora bestehen, jeweils das fünfte zwischen fünftem Kreuzbeinwirbel und erstem Steißbeinwirbel. Der Hiatus sacralis ist nicht vergrößert (Abb. 11). Alles in allem zeigt dies Kreuzbein eine auffällige Entsprechung seiner Ausbildung mit dem der linken Frucht, das bis auf unwesentliche Kleinigkeiten — wie es aus der folgenden Beschreibung zu ersehen sein wird — normal genannt werden muß. Vor allem fehlt auch hier nicht ein einziger Teil, der bei einem normalen Kreuzbein vorhanden sein muß. Das heißt, auch dieses Kreuzbein ist im großen und ganzen normal. Ungewöhnlich ist eigentlich nur der doppelte Knochenkern im fünften Kreuzbeinwirbel. Somit steht die Ausbildung des Kreuzbeins im starken Gegensatz zu

den hochgradigen Formabweichungen des Beckens. Diese Dinge wurden schon angedeutet.

Linke Frucht:

Die entsprechenden Skeletteile der linken Frucht weisen bedeutend weniger Abweichungen vom gewöhnlichen Verhalten auf als jene der eben beschriebenen rechten Frucht.

Die sagittalen wie auch die frontalen Wirbelsäulenkrümmungen sind nur angedeutet. Dabei verlaufen die sagittalen regelrecht, die wesentlichen frontalen spiegelbildlich zu denen der rechten Frucht. Man findet also eine angedeutete Linksskoliose mit dem Scheitel am Übergang von der Hals- zur Brustwirbelsäule, eine langgeschwungene Rechtsskoliose der Brustwirbelsäule mit dem Scheitel in der unteren Brustwirbelsäule.

Die Segmentzahl der Wirbelsäulenelemente ist auch hier nicht vermindert; das heißt, man findet in gleicher Weise wie rechts 33 Segmente: 7 Halswirbel, 12 Brustwirbel, 5 Lendenwirbel, 5 Kreuzbeinwirbel, 4 Steißbeinwirbel.

Bemerkenswert sind wieder Veränderungen an den Wirbelbögen.

Auffällig ähnlich wie rechts ist die Vereinigung der Halswirbelbögen im Sinne einer unterbliebenen oder unregelmäßigen Vereinigung in der Mittellinie gestört (Abb. 4). Die Bögen des Atlas hängen bindegewebig zusammen. Sämtliche Bogenhälften des zweiten und dritten Halswirbels bilden unter Einschluß der rechten Bogenhälfte des vierten Halswirbels mit ihren knorpeligen Enden in der Mittellinie einen einheitlichen knorpeligen Zusammenhang. Von den linken Bogenhälften des vierten und fünften Halswirbels sind nur kurze knöcherne Spangen vorhanden, die sich nach der Mittellinie zu in kurze Bindegewebszüge fortsetzen, die sich dann im übrigen Bindegewebe verlieren. Vom fünften halben rechten Wirbelbogen ist nicht einmal eine solche knöcherne Spange, sondern nur der Teil vorhanden, der die Gelenkfortsätze trägt. Der eigentliche Bogen wird durch einen straffen Bindegewebszug vertreten, der sich eng dem oberen Rand der sechsten rechten Wirbelbogenhälfte anlegt und vor Erreichung der Mittellinie endet. Die rechten Bogenhälften des sechsten und siebenten Halswirbels hängen mit ihren knorpeligen Enden zusammen. Die linke sechste Bogenhälfte stellt eine gut entwickelte knöcherne Spange ohne Knorpelende dar, die frei endigt. Die linke siebente

Bogenhälfte besteht aus einer gut entwickelten knöchernen Spange mit Knorpelende, an welche sich derbe Bindegewebszüge ansetzen, die nach der Mitte und abwärts verlaufen. Anscheinend gehen sie in Bindegewebszüge über, die von dem knorpeligen Dornfortsatz des ersten Brustwirbelkörpers kommen.

Die übrigen Wirbelbögen der Wirbelsäule zeigen keine Abweichungen. Der Dornfortsatz ist bei allen knorpelig. Auch bei dieser Teilfrucht sind nur vier Wirbelbögen am Kreuzbein vollständig vorhanden und noch deutlich als einzelne Bögen zu trennen (Abb. 10).

Geringfügig erscheinen im Vergleich zur anderen Frucht die Besonderheiten der Wirbelkörper. Es wurde schon erwähnt, daß besonders die Lendenwirbelkörper kräftiger entwickelt sind als jene der rechten Frucht. Der erste Kreuzbeinwirbel ist ein ausgesprochener lumbosacraler Übergangswirbel (Abb. 7). Sein linker Querfortsatz ist regelgemäß an der Bildung der Facies auricularis beteiligt und knöchern mit der linken Pars lateralis des Kreuzbeins verbunden. Dagegen verhält sich der rechte Querfortsatz wie ein Lendenwirbelquerfortsatz. Es besteht ein „hochstehendes" und ein „tiefstehendes" Promontorium, ersteres zwischen fünftem Lendenwirbel und erstem Kreuzbeinwirbel, letzteres zwischen erstem und zweitem Kreuzbeinwirbel. Die kopfseitige Fläche des ersten Kreuzbeinwirbels liegt nur wenig unter Cristahöhe. Wie bei der rechten Frucht ist auch noch der erste Steißbeinwirbelkörper knöchern, und nur die folgenden drei Steißbeinwirbelkörper sind knorpelig.

Wie bei der rechten Frucht sind 13 Rippenpaare zu zählen, von denen das 13. hier ebenfalls mit dem ersten Lendenwirbel gelenkig verbunden ist. Die Rippen sind, wie erwähnt, kräftiger als die der rechten Frucht.

Das Becken ist hinsichtlich seiner knorpeligen und knöchernen Bestandteile etwas kräftiger ausgebildet als rechts; aber seine Formung ist normal. Der Beckeneingang ist breit und normal gestaltet (Abb. 7), der Beckenausgang genügend weit und rautenförmig (Abb. 10). Die Incisura ischiadica maior ist beiderseits rund (Abb. 9). Der zahlenmäßige Ausdruck dieser Verhältnisse ist folgender:

Distantia cristarum	6,5 cm
Distantia spinarum	6,3 cm
Interspinallinie	2,2 cm
Querdurchmesser des Beckeneinganges	3,2 cm

Querdurchmesser des Beckenausganges 1,7 cm
Coniugata vera
a) vom hochstehenden Promontorium aus gemessen 3,5 cm
b) vom tiefstehenden aus gemessen 2,9 cm

Das Kreuzbein ist bereits großenteils beschrieben worden. Seine sagittale Krümmung verläuft regelrecht (Abb. 9). Der Hiatus sacralis ist nicht vergrößert (Abb. 10). Es finden sich fünf linksseitige Foramina sacralia anteriora und posteriora, jeweils das letzte zwischen letztem Kreuzbeinwirbel und erstem Steißbeinwirbel. Rechts sind nur vier Foramina sacralia anteriora und posteriora vorhanden, weil der erste Kreuzbeinwirbel lumbalisiert ist. Aber auch auf dieser Seite sind die letzten Foramina zwischen letztem Kreuzbeinwirbel und erstem Steißbeinwirbel, so daß im großen und ganzen die gleichen Verhältnisse herrschen wie bei der rechten Frucht, vor allen Dingen in Segmentzahl und Breite.

Die Vereinigung der knöchernen Brustkörbe erfolgt in der Hauptsymmetrieebene mittels des sog. kreuzförmigen Doppelbrustbeins. Sie ist ein wenig ventrolateral ausgebildet, so daß die hinten liegenden Brustkorbräume dementsprechend leicht verformt sind.

Die Brustorgane.

Die Brusthöhle gehört beiden Teilfrüchten gemeinsam. Sie enthält vier Brustfellsäcke und zwei Herzbeutel, welch letztere miteinander in offener Verbindung stehen.

Bei jeder Frucht liegt in der Gegend der betreffenden Herzbasis und der großen Gefäße eine wohlausgebildete Thymusdrüse (R = 3,3 : 4,0 : 2,5 cm, 8 g; L = 3,5 : 3,5 : 3,5 cm, 7 g) auf dem Herzbeutel. Die rechte Frucht besitzt eine dreilappige rechte Lunge (3,5 : 4,5 : 2,0 cm, 11 g) mit einer kleinen accessorischen Einschnürung am Unterlappen (Abb. 12, PudR) und eine zweilappige linke Lunge (4,5 : 5,0 : 1,5 cm, 10 g) mit einer großen accessorischen Einschnürung am Unterlappen (Abb. 12, PusR). Die linke Frucht besitzt in ähnlicher Weise eine dreilappige rechte Lunge (4,2 : 4,0 : 2,5 cm, 12 g; vergl. Abb. 12, PudL) und eine zweilappige linke (3,7 : 4,0 : 2,0 cm, 9 g). Bei letzterer befindet sich eine große accessorische Einschnürung am Unterlappen. Die auf der Rückseite der Doppelfrucht gelegenen Lungenflügel sind entsprechend den dort vorhandenen engeren Raumverhältnissen verformt.

In der Mitte der gemeinsamen Brusthöhle liegt das gemeinsame Doppelherz (Abb. 12 u. 13). Die äußere Betrachtung erlaubt mit dem ersten Blick, ein rechtes und linkes Teilherz abzugrenzen. Denn rechts und links von der Hauptsymmetrieebene liegt je ein Herzgebilde, an dem jeweils leicht sämtliche zu- und abführenden großen Gefäße eines normalen Einzelherzens zu erkennen und als nur der rechten, bzw. linken Frucht zugehörig zu bestimmen sind, während zwischen diesen, demgemäß als rechtes und linkes Teilherz erkannten Gebilden, lediglich eine verhältnismäßig schmale Brücke die Verbindung herstellt (Abb. 12 u. 13, Hbr).

Die äußere Betrachtung des rechten Teilherzens (3,0 : 3,5 : 3,5 cm, 14 g) ergibt, daß es etwas kleiner ist als das linke Teilherz. Der Vorhofsanteil (Abb. 12, AtdR u. Abb. 13, AtsR) ist vergleichsweise wie ein Keilkissen gebildet, dessen Schmalseite nach der Hauptsymmetrieebene zu liegt und auf dessen abschüssiger Oberfläche der Kammeranteil (Abb. 12 u. 13, VtaR) ruht. Von dem rechten vorderen Schmalseitenende grenzt sich die Verbindungsbrücke durch mehrere Furchen ab, die den Zusammenhang mit dem linken Teilherzen herstellt (Abb. 12 u. 13, Hbr). Ein spitzes Ende des unregelmäßig geformten Kammeranteiles liegt auf dieser Brücke in der Medianebene (Abb. 12, ApcR). Ein weiteres spitzes Ende ist ausgesprochen nach der Rückseite der Doppelfrucht gewandt (Abb. 13, SpR). Aus dem Kammeranteil entspringen eine Aorta und eine Arteria pulmonalis, die durch einen wohlausgebildeten Ductus Botalli in Verbindung stehen (Abb. 12 u. 13, AR, PR, DcR). In den Vorhofsanteil münden eine obere Hohlvene, eine untere Hohlvene und vier Lungenvenen (Abb. 12, VsR, Abb. 13, VsR, ViR, VvpR). Alle diese großen Gefäße sind regelrecht verzweigt. Am rechten Ende des Vorhofsanteiles in der Nachbarschaft des Abganges der großen arteriellen Gefäßstämme befindet sich ein kleiner Zipfel (Abb. 12, Z), in dem man ein unvollkommen entwickeltes rechtes Herzohr vermuten muß. Am linken Ende befindet sich deutlich ein linkes Herzohr (Abb. 13, ArsR) ausgebildet.

Bei Innenansicht des rechten Teilherzens findet man im Vorhofsanteil zwei Vorhöfe. Der größere, vorn gelegene rechte (Abb. 12, AtdR) wird durch eine dünne, mit einem linsengroßen Foramen ovale versehene Membran von dem kleineren, hinten gelegenen linken (Abb. 13, AtsR) geschieden. Ebenso sind zwei Kammern vorhanden. Die rechte, vorn gelegene

ist schmaler und von der linken, hinten gelegenen nur unvollkommen durch ein muskulöses Septum getrennt, das von der in der Medianebene liegenden Spitze (Abb. 12, ApcR) ansteigend unter der Basis mit einem sichelförmigen glatten Rand endet und so eine offene Verbindung zwischen beiden Kammern frei läßt. Die in der Medianebene liegende Spitze des Kammeranteiles erweist sich damit als die wirkliche Herzspitze. Die Mündungen sämtlicher *großen Gefäße* liegen ortsgerecht in dem zugehörigen Herzraum. Die obere und die untere Hohlvene münden in den rechten Vorhof, die vier Lungenvenen in den linken, und zwar liegen die Mündungen aller dieser Venen dicht rechts, bzw. links neben dem Vorhofseptum (Abb. 13). In dem vorn und oben gelegenen spitzen Ende des sichelförmigen Randes der Kammerscheidewand befindet sich die äußerst schmale Öffnung für die aus der rechten Kammer abgehende Lungenarterie. Über jener offenen Verbindung zwischen beiden Kammern, gerade gegenüber dem Sichelrande, entspringt ohne deutliche Absetzung von der rechten Kammer die Aorta. Sie gehört also anatomisch beiden Kammern an. Sie „reitet" über der Kammerscheidewand. Nur die linke Kammer hat ein *Atrioventriculare ostium*, das vom linken Vorhof Blut empfängt. Der bei Außenansicht am rechten Ende des Vorhofsanteiles auffallende Zipfel (Abb. 12, Z) liegt in einem rechten trabeculären Ende des rechten Vorhofes. Es handelt sich hier also um ein *rechtes Herzohrgebiet*. Das bei Außenansicht beschriebene Herzohr gehört dem linken Vorhof an, ist also ein *linkes Herzohr*.

Das größere, der *linken Frucht angehörende Teilherz* (3,5 : 4,5 : 3,5 cm, 20 g) ist ungleich schwerer mißbildet.

Zunächst einmal liegt es als ganzes *ungewöhnlich weit entfernt von der zugehörigen Wirbelsäule* und zwischen den beiden Lungen heraus nach der Hauptsymmetrieebene zu verschoben. Die Lungen sind dafür ein wenig zusammengerückt. Diese Verlagerung ist noch ganz gut in der Abbildung 12 an dem mehr gestreckten Verlauf der herznahen Abschnitte der im folgenden beschriebenen großen Gefäße, wie Aorta, Arteria pulmonalis und Vena cava inferior, zu ersehen, die den Anschluß an die Körperachse der linken Teilfrucht zu bewahren suchen.

Dieses Herz hat nur einen *Vorhof*, der halbkreisförmig die Herzbasis umschlingt (Abb. 12, AtL). Er ist sehr groß. Das rechte, hinten gelegene Ende (Abb. 13, AtL) ist größer und weiträumiger als das linke, vorn gelegene. Das erstere ist in seinem äußersten

Ende ganz mit trabeculärer Wandung versehen, dieses Gebiet deshalb vielleicht als großes rechtes Herzohrgebiet anzusprechen. Am linken Ende ist deutlich ein kleines Herzohr*) abzugrenzen. Es ist auch nur eine Kammer vorhanden (Abb. 12, VtL). Die Wand ist recht muskelstark. Die Spitze liegt weit nach vorn. Ein großes Atrioventricularostium, das mit einem unregelmäßig gestalteten Klappenapparat versehen ist, öffnet sich von dem einen Vorhof in die eine Kammer. Sämtliche großen Gefäße kommen von der linken Teilfrucht oder ziehen zu dieser. Aorta und Lungenarterie entspringen transponiert an der Herzbasis (Abb. 12 u. 13, AL, PL). Sie verzweigen sich regelrecht, stehen durch einen kräftigen Ductus Botalli miteinander in Verbindung (Abb. 12 u. 13, DcL) und verlaufen gestreckter zu der betreffenden Wirbelsäule als die entsprechenden Gefäße des anderen Teilherzens. Auch hier ist die Öffnung für die Lungenarterie sehr eng. Eine obere und eine untere Hohlvene münden einander gegenüber in den Vorhof ein (Abb. 13, VsL u. ViL) und grenzen einen hinteren Vorhofsanteil von einem vorderen ab. Das Wurzelgebiet dieser Hohlvenen ist regelrecht verzweigt. Die Streckung des herznahen Endes der unteren Hohlvene hat im Gegensatz zu der von Aorta und Pulmonalis sogar zu einem fast horizontalen Verlauf geführt. In dieser Weise zieht die untere Hohlvene unter dem Zwerchfell entlang, um weitab von der Wirbelsäule dieses zu durchsetzen und in den Vorhof einzumünden (Abb. 12, ViL).

Ganz ungewöhnlich verhalten sich die Lungenvenen. Keine mündet in das Herz. Fünf an der Zahl, kräftig ausgebildet, vereinigen sie sich zu einem gemeinsamen weitlumigen Gefäßrohr, das zwischen dem Foramen venae cavae und dem Hiatus aorticus durch ein eigenes Zwerchfellforamen auf die Leberpforte zustrebt und hier herzwärts von der Vereinigung von Pfortader und Ductus Arrantii in den letzteren mündet (Abb. 12, DcvvpL).

Die den Zusammenhang zwischen beiden Herzen herstellende Herzbrücke ist eine Hohlbrücke vom Kaliber einer großen Hohlvene. Sie verbindet den rechten Vorhof des rechten Teilherzens mit dem rechten Ende des Vorhofes des linken Teilherzens (Abb. 12 u. 13, Hbr).

---

*) vergl. Abb. 12 in dem Winkel zwischen Ductus Arrantii und unterer Kammerwand.

Ein großes gemeinsames Zwerchfell, an dem deutlich zwei Einzelzwerchfelle erkannt werden können, schließt die gemeinsame Brusthöhle lückenlos nach unten hin ab.

Eine in der Hauptsymmetrieebene ausgespannte Bauchfellduplicatur, die unten an der großen gemeinsamen Leber befestigt ist, trennt die Bauchhöhle der linken Teilfrucht vollständig von der der rechten.

Nur die beiden Früchten gemeinsame unter dem Zwerchfell gelegene Doppelleber (7,0 : 11,5 : 6,0 cm, 165 g; vergl. Abb. 12, He) stellt in gewisser Hinsicht eine Verbindung beider Bauchhöhlen dar, indem sie über dieser Duplicatur von dem einen Bauchraum in den anderen reicht. Sie hat etwa die Form eines Steinbeiles. Demnach lassen sich an ihr ein stumpfes Ende, der der linken Teilfrucht angehörende größere Leberanteil, und ein mehr spitzes Ende, der der rechten Teilfrucht angehörende kleinere Leberanteil, beschreiben. Demnach finden sich also auch eine große obere, vordere, hintere und untere Fläche, eine große linke, die dem Rücken der linken Teilfrucht zugewandt ist, und ein spitzes Ende, das nach dem Rücken der rechten Teilfrucht sieht. Die Unterfläche des rechten Leberendes entspricht der Unterfläche einer normalen Leber. Sie ist als solche nur unvollkommen ausgebildet. Hier fehlt die linke Sagittalfurche, ebenso sämtliche ihr zukommenden Gefäße. Die rechte Sagittalfurche ist andeutungsweise vorhanden. Eine wohlausgebildete Gallenblase liegt in einer entsprechend geformten Grube. Ihr Fundus wird unter dem vorderen Leberrande rechts von der Hauptsymmetrieebene sichtbar (Abb. 12, IvR). Eine Vena portae und Arteria hepatica sind regelrecht entwickelt. Im ganzen sieht diese Fläche ebensosehr nach dem Rücken der rechten Frucht wie nach abwärts. Die dem Rücken der linken Frucht zugewandte Leberfläche, die Basis des „Keiles", entspricht ebenfalls der Unterfläche einer normalen Leber. Ihr fehlt als solcher keins der normal anzutreffenden Gebilde. Sie ist entsprechend ihrer Eigenart als Basis des „Keiles" sehr steil gestellt und sieht fast ganz nach dem Rücken der linken Frucht. Sie stellt eine große, cranio-caudalwärts verlaufende Rinne dar (Abb. 12). Die schräg nach der Vorderseite der Doppelfrucht verlaufende Wand dieser Rinne wird vom linken Leberlappen, ihre schräg nach der Rückseite verlaufende Wand vom rechten Leber-

lappen dieser Teilleber gebildet. Die eigentliche Rinne ist also die linke Sagittalfurche. Ein Lobus caudatus und quadratus sind gut entwickelt. Eine gut ausgebildete Gallenblase (Abb. 12, VfL) liegt in einer entsprechend großen Gallenblasengrube. Ihr Fundus erreicht den hinteren unteren Leberrand weit nach links von der Hauptsymmetrieebene. Die Arteria hepatica (Abb. 12, AhL) und die Gallengänge (Abb. 12, DchL) verhalten sich regelrecht. Die Nabelvene (Abb. 12, VuL) ist sehr kräftig. Sie tritt einige Zentimeter vom vorderen unteren Leberrand entfernt von vorn her in die linke Sagittalfurche ein. Ihr Endstück bildet mit dem Anfangsstück des Ductus Arrantii (Abb. 12, DAL) zusammen einen spindelförmigen großen Hohlraum. Am Orte seines größten Durchmessers mündet in diesen der linke Hauptast der sich sonst regelrecht verhaltenden Vena portae (Abb. 12, VpoL). Bei Eröffnung der Spindel wird auf der Gegenseite dieser Einmündungsstelle eine entsprechend große Gefäßöffnung sichtbar, die in das Leberparenchym führt und somit als Fortsetzung des genannten Pfortaderastes angesehen werden muß. Hier im Leberparenchym teilt sich der Pfortaderast in immer feinere Gefäße auf, und es ist nicht etwa eine größere Strombahn zu isolieren, die in den Leberanteil der rechten Teilfrucht hinüberführte. Der gemeinsame Lungenvenenstamm (Abb. 12, DcvvpL) mündet, wie erwähnt, herzwärts in das sich vom Ductus Arrantii herleitende „Spindelende".

Die topographische Beziehung ist bemerkenswert, daß die linke Sagittafurche sehr tief einschneidet und im Zusammenhang hiermit und mit der Steilstellung dieser „Unterfläche" der Leber ihr den Ductus venosus Arrantii enthaltendes Ende, ähnlich wie das ganze Herz dieser Teilfrucht, von der Körperachse weit abgerückt ist. Bei Aufsicht hat also die Leber den Umriß einer Pfeilspitze, die an der Basis eingekerbt ist. Der rechte „Kerbenschenkel" entspricht dem rechten Leberlappen dieser Teilleber. Nur dieser reicht bis an die Rückseite der linken Teilfrucht.

Die in der Nabelschnur nachgewiesenen Gebilde, die Nabelvene, die beiden Nabelarterien und der Urachus als Fortsetzung der Allantoisreste verlaufen zunächst auf der linken Seite der Bauchfelldoppelung. Der weitere Verlauf der Nabelvene wurde auseinandergesetzt. Die beiden Nabelarterien lassen sich als gradlinige Fortsetzung der Arteriae iliacae communes der linken Teilfrucht erkennen, so daß die Arteriae iliacae externae und hypogastricae dieser Frucht als Nebenäste der Nabelarterie wirken. Der

Urachus zieht zur Blase der gleichen Teilfrucht. Damit steht also keines der Nabelschnurgebilde zur rechten Teilfrucht in Beziehung.

Der Magendarmkanal der rechten Teilfrucht ist im oberen Verlauf regelrecht entwickelt. Es besteht ein Coecum mobile. Das Rectum zeigt bemerkenswerte Abweichungen vom Normalen. Die Wand ist schlaff, das ganze Rectum gebläht, so daß gut ein Daumen in das Lumen paßt. Das Ende verjüngt sich plötzlich konisch zu einem in der Mitte des kleinen Beckens liegenden blinden Abschluß. Es handelt sich also um Atresia recti. Die vordere Wand dieses blinden Darmendes ist etwas härter als die übrige Wand und wellig gestaltet. Es ist wie der Dickdarm und die unteren Dünndarmabschnitte mit grünem krümeligem Brei angefüllt. Der Magendarmkanal der linken Frucht hat außer einem Coecum mobile keine Besonderheiten. Der Magen liegt in der beschriebenen Kerbe, die von der Basis des „Leberkeiles" dargestellt wird.

Jede Teilfrucht besitzt ortsgerecht eine gut entwickelte Bauchspeicheldrüse mit regelrecht verlaufenden Gängen. Jede Teilfrucht verfügt über eine ortsgerecht gelegene voll entwickelte Milz. Die Nebennieren beider Früchte sind gut entwickelt, leidlich normal geformt und ortsgerecht gelegen (Rr = 3,0 : 2,7 : 2,0 cm, 3 g; Rl = 2,0 : 3,0 : 1,2 cm, 2 g; Lr = 2,5 : 2,5 : 1,7 cm, 3,7 g; Ll = 2,5 : 3,4 : 2,0 cm, 4 g).

Die Harn- und Geschlechtsorgane.

Die Harn- und Geschlechtsorgane der rechten Teilfrucht sind außerordentlich schwer mißbildet. Unter den Nebennieren, versteckt in einer großen Fettkapsel, finden sich die hypoplastischen, kaum erbsengroßen Nieren. Die rechte (1,8 : 0,8 : 0,8 cm, 1 g) ist etwas länger, mehr rechteckig, die linke (1,4 : 0,8 : 0,2 cm, 1 g) etwas kürzer, mehr viereckig. Die Oberflächen sind gefurcht wie bei foetaler Lappung. Der Schnitt zeigt keine Trennung von Rinde und Mark, sondern ein vollkommen strukturloses, unregelmäßiges Bild. Auch die feingewebliche Betrachtung läßt als erstes bei beiden Nieren die vollkommene Regellosigkeit der Anordnung auffallen. Die rechte Niere besteht hauptsächlich aus Bindegewebe, das von zahlreichen, mit Blutkörperchen angefüllten Gefäßen durchzogen wird. Bemerkenswert sind einige ovale Knorpelinseln. Glomeruli und unregelmäßige

Züge von Harnkanälchen sind nur spärlich vorhanden. Die linke Niere weist eine größere Anzahl Quer- und Längsschnitte von Sammelröhren auf, die in mächtigen Bindegewebslagern vordringen. Zwei ovale Knorpelinseln sind auch in dieser Niere vorhanden. Vereinzelt sind Glomeruli und Harnkanälchen in das Bindegewebe eingestreut. Zahlreiche Blutgefäße durchziehen das Bild. Von jeder dieser Nieren zieht ein kräftiger Harnleiter zur Seite des Rectums, um sich hier für eine Strecke von 7 mm mit dem jeweiligen Wolff'schen Gang, bzw. Samenleiter zu einem „gemeinsamen Endstück" (Felix) zu vereinigen, das dann ventrolateral im kleinen Becken, dem Rectum anliegend, jederseits mit einer kaum stecknadelkopfgroßen Auftreibung blind endigt. Eine Blase wird nicht gefunden, ebenso kein Urachus, keine Nabelarterien; endlich sei noch daran erinnert, daß auch keine Nabelvene bei dieser Fruchthälfte nachgewiesen werden konnte. Wie bei den Nieren wurden auch die letzten Befunde feingeweblich nachuntersucht. Die etwas unregelmäßige Vorderwand des Rectums wurde in Stufenserie zerlegt und untersucht. Es wurde kein Anhaltspunkt für eine Blasenanlage oder -rückbildung gewonnen, ebenso nicht aus Schnitten, die durch das noch zwischen Rectumvorderwand und Becken befindliche Gewebe gelegt wurden. Bemerkenswert ist, daß bei diesen Verhältnissen Nebenhoden und Hoden beiderseits wohl entwickelt sind. Samenblasen fehlen beiderseits in Übereinstimmung mit dem Befunde gemeinsamer Endstücke. Ebenso fehlt die Vorsteherdrüse. Damit ist also das kleine Becken lediglich von dem blind geschlossenen Enddarm angefüllt, der allseitig den Beckenwänden eng anliegt.

Bei der linken Frucht liegen normale Verhältnisse vor. Die Nieren (r = 4,5 : 2,5 : 2,2 cm, 12 g; l = 4,5 : 2,5 : 2,2 cm, 12,5 g) liegen am gehörigen Ort. Sie sind kräftig und regelrecht entwickelt, mit deutlicher foetaler Lappung versehen. Rinde, Mark, Pyramiden usf. lassen sich auf dem Schnitte gut unterscheiden. Aus jedem Nierenbecken zieht ein haarnadeldicker Harnleiter in die muskelstarke Blase, von deren Scheitel sich ein dicker Urachus bis zum Nabel hin verfolgen läßt. Letzterer wird von den erwähnten beiden kräftigen Nabelarterien begleitet.

Hoden, Nebenhoden, Samenleiter, Samenblasen und Vorsteherdrüse sind normal entwickelt.

2. Zusammenfassung der Befunde.

Es handelt sich um einen reifen Thoracopagus tetrabrachius tetrapus monosymmetros von männlichem Geschlecht.

Die Körpermaße der rechten Teilfrucht bleiben etwas hinter denen der linken zurück. Der rechten Teilfrucht fehlen Penis und After. Ein hodensackartiges Gebilde ist dagegen vorhanden. Es hat eine auffällig dünne glatte Haut, und ihm fehlt im Gegensatz zu dem Hodensack der linken Frucht eine mediane Furche. An der Wirbelsäule dieser Frucht fällt äußerlich eine mäßige Lordose und linkskonvexe Skoliose, beide mit dem Scheitel am Übergang von der unteren Brustwirbel- zur Lendenwirbelsäule, auf.

Die gemeinsame Nabelschnur enthält eine Nabelvene, zwei Nabelarterien und nahe dem Hautnabel auch noch Allantoisreste, die sich sogar grobgeweblich eindeutig als Fortsetzung des Urachus der linken Teilfrucht erkennen lassen. Diese Nabelschnurgebilde gehören der linken Teilfrucht an. Die rechte Teilfrucht besitzt keine Nabelschnurgebilde.

Die Brustkörbe hängen mittels des kreuzförmigen Doppelbrustbeins zusammen.

Die sagittalen Wirbelsäulenkrümmungen der präparatorisch freigelegten Skelette verlaufen regelrecht; nur die Lordose der rechten Halswirbelsäule erscheint zu stark. Wichtig sind die spiegelbildlich verlaufenden frontalen Krümmungen der rechten und linken Wirbelsäule. Die der rechten sind viel ausgeprägter. Man findet hier eine starke Rechtsskoliose mit dem Scheitel am Übergang von der Hals- zur Brustwirbelsäule, eine lange runde Linksskoliose mit dem Scheitel in der unteren Brustwirbelsäule und eine folgende sehr schwache Rechtsskoliose mit dem Scheitel am Übergang von der Lendenwirbelsäule zum Kreuzbein, welche letztere von der linken Wirbelsäule nicht „gespiegelt“ wird.

An beiden Achsenskeletten zählt man die normale Zahl von 33 Segmenten, die sich regelrecht auf die einzelnen Abschnitte verteilen.

Bemerkenswerte Unregelmäßigkeiten bestehen an den Wirbelbögen beider Halswirbelsäulen in ziemlicher Übereinstimmung. An der rechten Halswirbelsäule kommt es vom dritten bis zum sechsten, an der linken vom vierten bis zum siebten Halswirbelbogen nicht zur Vereinigung der beiden zusammengehörenden Bogenhälften in der Mittellinie. Statt dessen endigen die Bogenhälften frei

oder verbinden sich mit benachbarten der gleichen Seite. Ähnliche Unregelmäßigkeiten der Halswirbelbögen finden sich auch außerhalb der Bogenspaltenbereiche. Bemerkenswerterweise sind der rechte und linke fünfte Halbbogen der linken Halswirbelsäule fast nur bindegewebig entwickelt.

Die linken Wirbelbogenhälften des ersten und zweiten Brustwirbels der rechten Teilfrucht sind vollständig miteinander verwachsen, und ähnlich ist die linke Bogenhälfte des fünften Lendenwirbels in den seitlichen Anteilen knöchern mit den seitlichen Anteilen der linken Bogenhälfte des ersten Kreuzbeinwirbels verschmolzen. Diese Befunde fallen örtlich mit dem Scheitel der ausgeprägten Rechtsskoliose in der oberen Wirbelsäule und dem Scheitel der schwach angedeuteten Rechtsskoliose der unteren Wirbelsäule zusammen.

Die Wirbelkörper der rechten Teilfrucht sind teilweise etwas schmaler als die der linken. Am dritten und vierten Brustwirbelkörper der rechten Frucht lassen sich zwei nebeneinanderliegende Knochenkerne nachweisen, von denen die linken caudalwärts gegen die rechten verschoben sind. Die Knochenkerne liegen eingebettet in junges hyalines Knorpelgewebe. Sie werden nicht etwa durch fehlgelagertes Bandscheibengewebe getrennt. Zwei nebeneinanderliegende, aber nicht verschobene Knochenkerne sind auch im fünften Kreuzbeinwirbel vorhanden. An der linken Wirbelsäule findet man keine doppelten Knochenkerne. Als einzige Unregelmäßigkeit ist hier der erste Kreuzbeinwirbel als lumbosacraler Übergangswirbel ausgebildet, so daß ein hoch- und ein tiefstehendes Promontorium bestehen.

Beide Foeten haben 13 Rippenpaare, von denen jeweils das letzte zum ersten Lendenwirbel gehört. Bei der rechten Teilfrucht ist die linke erste Rippe rudimentär entwickelt; d. h. sie ist im ganzen zarter und nur bis zum Rippenwinkel selbständig und von dort an knöchern mit der folgenden verschmolzen. Beide artikulieren am ersten Brustwirbelkörper. Bemerkenswerterweise fällt diese Abweichung wieder mit der konkaven Seite der ausgeprägten Rechtsskoliose, also auch mit der linksseitigen Wirbelbogenverschmelzung des ersten und zweiten Brustwirbels dieser Frucht zusammen. Gleich darunter liegen der dritte und vierte Brustwirbelkörper mit ihren doppelten Knochenkernen. Die Rippen der rechten Frucht sind weniger kräftig als die der linken.

Das rechte Becken ist stark verformt. Es besitzt einen ver-

engten Beckeneingang, leicht nach außen aufgebogene und abgeflachte Darmbeine, leicht nach rückwärts sehende Hüftpfannen, steil ansteigende untere Schambeinäste, die keinen Angulus pubis zwischen sich fassen, und stark genäherte Sitzbeinhöcker. Das linke Becken ist normal.

Beide Kreuzbeine zeigen im wesentlichen gleiche und normale Ausbildung.

Beide Früchte verfügen über ein regelrecht entwickeltes Lungenpaar und eine wohlausgebildete Thymusdrüse. Alle diese Organe liegen ortsgerecht.

Das Herz liegt als gemeinsames Doppelherz in der Mitte des gemeinsamen Brustkorbes.

Das rechte Teilherz verfügt über zwei durch ein Foramen ovale sich ineinander öffnende Vorhöfe und zwei durch ein muskulöses Septum unvollkommen voneinander getrennte Kammern. Der rechte Vorhof besitzt ein Herzohrgebiet, der linke ein Herzohr. In den rechten münden eine obere und untere Hohlvene, in den linken vier Lungenvenen. Die Lungenarterie entspringt mit einer auffällig kleinen Öffnung aus der rechten Kammer. Die Aorta grenzt sich im Herzinnern infolge Septumunregelmäßigkeiten nicht recht gegen die rechte Kammer ab; sie „reitet" über der Kammerscheidewand. Die Aufzweigungen der großen venösen und arteriellen Gefäße verhalten sich regelrecht und gehören nur der rechten Teilfrucht an. Ein Atrioventrikularostium besteht nur zwischen linkem Vorhof und linker Kammer.

Das linke Teilherz besitzt nur einen Vorhof und eine Kammer, die durch ein Atrioventrikularostium miteinander in Verbindung stehen. Am rechten Vorhofsende ist Herzohrgebiet feststellbar; am linken Vorhofende ist ein Herzohr deutlich. In den Vorhof münden eine obere und eine untere Hohlvene. Aorta und Arteria pulmonalis gehen transponiert aus der einen Kammer hervor, wobei auch hier die Öffnung der Lungenarterie auffällig eng ist. Die Aufzweigungen der großen Gefäße verhalten sich regelrecht. Sie stehen nur zu der linken Fruchthälfte in Beziehung.

Ungewöhnlich ist das Verhalten der Lungenvenen. Sie münden nicht in das Herz, sondern fließen zu einem einzigen Gefäßrohr zusammen, das durch ein eigenes Zwerchfellforamen zieht und in den Ductus Arrantii mündet.

Ungewöhnlich ist auch die Lage dieses ganzen Teilherzens. Es liegt weitab von der zugehörigen Wirbelsäule, so daß die großen

Gefäße wie Aorta, Arteria pulmonalis und untere Hohlvene in ihren herznahen Abschnitten einen mehr gestreckten Verlauf nehmen und die Lungen etwas nach der Mitte zusammenrücken.

Eine Hohlbrücke vom Kaliber einer Hohlvene verbindet den rechten Vorhof des rechten Teilherzens mit dem rechten Ende des Vorhofes des linken Teilherzens.

Der Bauchraum ist vollständig durch eine Bauchfellduplicatur in zwei Hälften getrennt. Diese breitet sich in der Hauptsymmetrieebene aus und steht mit dem Ligamentum falciforme in Zusammenhang.

Die große gemeinsame Leber leitet sich von zwei Einzellebern her, deren ventrale Teile in der Hauptsymmetrieebene zusammenhängen. Der rechte Anteil ist kleiner. Hier vermißt man die linke Sagittalfurche mit den entsprechenden Gefäßen. Ein Lobus caudatus und quadratus lassen sich nicht bestimmen. Die Pfortader, die Leberarterie und die Gallenblase mit ihren Gängen sind regelrecht entwickelt. Der linke Leberanteil ist ungleich massiger. Seine dem Rücken der linken Frucht zugewandte Fläche entspricht der Unterfläche einer normalen Leber. An ihr sind alle Gebilde einer normalen Leberunterfläche erkennbar. Durch die Steilstellung dieser Fläche und das tiefe Einschneiden der linken Sagittalfurche liegt die Fossa venae cavae weitab von der Wirbelsäule.

Milz und Bauchspeicheldrüse sind bei beiden Früchten vorhanden und zeigen in Ausbildung und Lage normale Verhältnisse.

Die Magendarmkanäle verlaufen getrennt und haben beide ein ortsgerecht gelegenes Coecum mobile. Der rechte Darm endet aufgebläht und mit einer Atresia recti.

Die Retroperitonealorgane der linken Frucht sind völlig normal entwickelt, die der rechten schwerst mißbildet. Bei der letzteren finden sich zwei stark hypoplastische Nieren mit feingeweblich nachweisbaren Gewebsmißbildungen. Ihre im oberen Verlauf gut entwickelten Harnleiter verbinden sich jederseits für eine Strecke von 7 mm mit dem jeweiligen Wolff'schen Gang zu einem gemeinsamen Endstück, das ventrolateral vor dem Rectum, diesem anliegend, im kleinen Becken endigt. Eine Blase ist weder grob- noch feingeweblich nachweisbar. Nebenhoden und Hoden sind regelrecht entwickelt; die Hoden liegen in dem hodensackartigen Gebilde; es fehlen Vorsteherdrüse und Samenblasen.

3. Besprechung.

In fünf Befundgruppen können die Mißbildungen der vorliegenden Doppelfrucht eingeteilt werden. Es sind dies: die für Thoracopagie kennzeichnenden, d. h. syngenetischen Mißbildungen, die Lungenvenenmißbildung der linken Teilfrucht, die caudalen Rumpfmißbildungen der rechten Teilfrucht, die Mißbildungen des Gefäßsystemes in ihrer Gesamtheit und die Skelettmißbildungen.

Die syngenetischen Mißbildungen.

Schon bei der äußeren Betrachtung gestattet die Ausprägung der einfach- und obernabeligen Vereinigung ohne weiteres die Diagnose Thoracopagus. Diese Diagnose wird auch durch eine ins einzelne gehende Betrachtung der syngenetischen Mißbildungen durchaus bestätigt.

Die fünf Gruppen der wesentlichen syngenetischen Mißbildungen sind im vorliegenden Fall durch folgende Formen vertreten: Das kreuzförmige Doppelbrustbein, ein Doppelherz, das aus drei Vorhöfen und drei Kammern besteht und dessen Teilherzen durch eine Hohlbrücke verbunden sind, die mittels der ventralen Leberränder der linken und rechten Teilleber zusammenhängende Doppelleber, die vollständig getrennt verlaufenden Därme und die drei Gefäße enthaltende Nabelschnur.

Allein auf Grund dieser groben Übersicht lassen sich schon im Vergleich mit dem ersten Fall sehr wichtige Feststellungen treffen.

Zunächst einmal ist zu sagen: Da teilweise Vereinigung oder vollständige Trennung der Darmverläufe, Verlaufsformen, die — wie erwähnt — jeweils mit der einen und gleichen Form der beiden gewöhnlichen Doppellebertypen einherzugehen pflegen, gern zum Anlaß einer Unterteilung der Thoracopagen in zwei große Gruppen genommen wird, ist dieser zweite Fall im Gegensatz zum ersten ein Vertreter aus der zweiten der so möglichen großen Gruppen von Thoracopagen.

Wichtiger ist ein anderer Vergleich. Bei gleicher Vereinigung der knöchernen Brustkörbe in beiden Fällen finden sich in diesem zweiten Falle eine wesentlich geringere Vereinigung der Herzen und ein getrennter Verlauf der Därme. Das heißt, jene hier sog.

erste Befundgruppe Ysanders, die da besagt, daß kein Parallelismus von Morphologie und Morphogenese innerhalb der Thoracopagenspielarten besteht, wird durch den Vergleich dieser beiden Fälle erneut bestätigt. Mit anderen Worten: es geht schon aus diesem Vergleich zweier Fälle hervor, daß man nicht, wie Schwalbe, ohne weiteres einen Parallelismus zwischen dem Vereinigungsgrad der Brustkorbwände, der Herzen, der Lebern und der Därme annehmen kann und im Zusammenhang damit auch nicht das Doppelherz allein zur Bestimmung der Grenzfrist der fehlerhaften Entwicklung der gesamten Doppelfrucht heranziehen kann.

Es sei festgestellt, daß also die erste Doppelmißbildung auf Grund des Verlaufes der oberen Hohlvenen Ysander wirklich beweisend unterstützt in der Berichtigung des von Schwalbe gesehenen Parallelismus von Morphologie und Morphogenese der obernabeligen Vereinigungen, während dieser zweite Fall im Zusammenhang mit dem ersten wirklich beweisenden Wert gewinnt in Ablehnung eines solchen Parallelismus innerhalb der Thoracopagenspielarten.

Nicht beweisenden, aber doch wenigstens den Wert der Unterstützung und Bestätigung haben noch folgende Tatsachen am Doppelherzen dieser zweiten Frucht. So besteht auch hier die Verbindung nicht zwischen den Kammern, sondern zwischen den Vorhöfen. Ferner verläuft diese Verbindung als Hohlbrücke bezeichnenderweise zwischen dem rechten Vorhof des rechten Teilherzens und dem rechten Ende des Vorhofes des linken Teilherzens. Das heißt, die Teilherzen sind durch jene venösen Herzabschnitte verbunden, die die großen Körpervenen aufnehmen, und es drängt sich die Vermutung auf, daß die Hohlbrücke zwischen den Herzen bei dem Fehlen linker oberer Hohlvenen tatsächlich durch Umwandlungen und Verlusterscheinungen aus Abkömmlingen der linken Ductus Cuvieri beider oder auch nur einer Teilfrucht hervorgegangen ist. Das kann zwar nicht bewiesen werden; allein Lage und Verlauf der Hohlbrücke stimmt somit zu der hier sogenannten zweiten und dritten Befundgruppe Ysanders und spricht deshalb mehr für die Anschauungen Ysanders als Schwalbes über die formale Genese des Thoracopagenherzens.

Die Einzelheiten der syngenetischen Mißbil-

dungen zeigen vielfache Übereinstimmungen mit den üblichen Befunden und bestätigen damit auch im einzelnen die Diagnose Thoracopagus. Die Mißbildungen der Herzsepten, die Transposition von Aorta und Pulmonalis grade am linken Teilherzen, die Enge der Pulmonalismündungen, die Art der knöchernen Brustkorbvereinigung, die Form der Doppelleber und ihr Zusammengehen mit vollständig getrennten Därmen, die seröse Scheidewand der Bauchhöhlen usf., das alles sind Befunde, die nach dem bisherigen nichts Ungewöhnliches darbieten. Merkwürdig sind nur hier im Mittelpunkt der syngenetischen Mißbildungen der Fehlverlauf der Lungenvenen der linken Teilfrucht und das Fehlen der Nabelschnurgebilde bei der rechten Teilfrucht, eine Tatsache, die den Blick auch auf die caudalen Rumpfmißbildungen der rechten Teilfrucht lenkt. Es fragt sich, ob diese Dinge mit dem Doppelmißbildungsgeschehen eng zusammenhängen. Diese Dinge müssen also näher erörtert werden. Es sei zunächst auf die Lungenvenenmißbildung eingegangen.

Die Mißbildung der Lungenvenen der linken Frucht.

Die Art der Lungenvenenmißbildung wurde ausführlich geschildert. Allein auf ihre Lage und die Verhältnisse ihrer Umgebung muß noch einmal eingegangen werden. Es ist ersichtlich, daß der gemeinsame Lungenvenenstamm inmitten der syngenetischen Mißbildungen liegt. Eigentlich müßte er in den linken Vorhof des linken Teilherzens münden. Nun wurde in der Beschreibung deutlich, daß dieses Teilherz und das hintere Ende der linken Sagittalfurche weitab von der Körperachse der betreffenden Teilfrucht liegen. Ferner ist bei diesem Teilherzen ein linker Vorhof nicht abgeteilt. Aber er ist angelegt worden. Am rechten Ende des einheitlichen Vorhofes wurde mit trabeculärer Wand versehenes Herzohrgebiet gefunden und am linken Ende ein regelrechtes Herzohr. Das heißt, es fehlt lediglich die Vorhofsscheidewand; das rechts von der Einmündung der oberen und unteren Hohlvene gelegene Gebiet ist auf alle Fälle rechter Vorhof, während der linke Vorhof — wie eben an dem linken Herzohr zu ersehen ist — zwar vorhanden, aber nur kümmerlich entwickelt ist, selbst wenn man den ganzen links von den Hohlvenen gelegenen Raum als linken Vorhof anspricht. Ohne weiteres drängt sich die Vermutung auf, es müsse zwischen einer solchen Lage und

Form von Herz, Leber und Lungenvenen ein Zusammenhang bestehen.

Nun sind Fehlverläufe der Lungenvenen ähnlicher Art, d.h. vorwiegend mit Einmündungen in das Gebiet der oberen und unteren Hohlvenen, bei Thoracopagen schon häufiger beschrieben worden. Aber sie betreffen, wie Ysander feststellt, bis auf eine ihm bekannte Ausnahme immer die Lungenvenen, die zum Herzen der rechten Teilfrucht, bzw. gehören. Da nun die Spitzen der Herzen meist beide nach der Vorderseite der Doppelfrucht zeigen, begründet er diese Tatsache mit einer beträchtlichen Verlagerung des linken Vorhofes des rechten Teilherzens in Richtung auf die Hauptsymmetrieebene zu. Dadurch sei dieser von den Lungenwurzeln weit entfernt worden, und die Lungenvenen hätten deshalb auf einer frühen Stufe der Entwicklung einen günstigeren, eben den jeweils eingeschlagenen Verlauf genommen. In einem der Fälle Ysanders*) ziehen die Lungenvenen sogar ganz ähnlich wie hier am Herzen vorbei, vereinen sich zu einem gemeinsamen Stamm, der dann selbständig in den Ductus Arrantii mündet. Aber auch hier handelt es sich wieder im Gegensatz zum vorliegenden Fall um Lungenvenen des rechten Teilherzens, und darin liegt doch ein recht wesentlicher Unterschied, wenn auch die Form des Fehlverlaufes der Lungenvenen und die ungewöhnliche Entfernung der Lungenwurzeln und des Herzens voneinander mit den Ysander bekannten Befunden in gewisser Beziehung übereinstimmen. Es fragt sich nun, wie man sich die Entstehung der fraglichen Lungenvenenmißbildung in diesem Falle denken soll.

Schornstein hat 1931 in einer ausführlichen Untersuchung, die auch eine Übersicht über die bisherigen Ansichten über die Genese der Vena pulmonalis gibt, mittels der Plattenmodellmethode an fünf Fällen von Sus scrofa die Genese der Lungenvenen beleuchtet. Seine Forschungsergebnisse haben Ysander damals noch nicht zur Verfügung gestanden; sie müssen deshalb hier ausführlicher berücksichtigt werden. Nach Schornstein handelt es sich bei der Entwicklung der normalen Lungenvenen um eine Angioblastenproliferation, die ihren Mutterboden an der hinteren Sinuswand, bzw. der hinteren Atriumwand im Bereich des rechten Atriums hat. Diese Angioblastenproliferation wuchert in das dorsale Mesocard hinein und höhlt sich vom Herzen her fortschreitend aus. Der sich so bildende Lungenvenenstamm teilt sich

*) Ysander, F. Studies. 1924. Specimen VI.

dann auf, und seine Äste wachsen zu dem Lungencapillargeflecht hin, mit dem sie sich verbinden. Späterhin findet sich nun die Mündung der Lungenvenen im linken Vorhof, und es ergibt sich bei einer Überschau der verschiedenen von Schornstein untersuchten Stadien eine Wanderung dieser Mündung von der Sinusrückwand hinüber in den linken Vorhof. Er erklärt diese Wanderung als Folge der Torsion und Flexion des Gesamtherzens, die im Zusammenhang mit Herzdynamik und Hydrodynamik in erster Linie gestaltbildend für das ganze Herz, dann aber auch bestimmend für die Wanderung der Lungenvenenmündung seien.

Wie lassen sich nun die Feststellungen Ysanders und Schornsteins für den vorliegenden Fall verwerten? Zweifelsohne hat nach den geschilderten Befunden zu irgend einer Zeit eine Verlagerung des linken Teilherzens von der Körperachse der linken Teilfrucht fort nach der Hauptsymmetrieebene zu stattgefunden. Wird dieser Vorgang in den Zeitpunkt des Beginnes der Lungenvenenentwicklung verlegt, dann lassen sich die im Zusammenhang mit der Lungenvenenmißbildung geschilderten Tatsachen recht gut unter einem einheitlichen Gesichtspunkt begreifen. Denn in diesem Zeitpunkt ist der Sinus des Herzens längst ausgebildet. Damit haben auch die großen zu- und abführenden Gefäße des Herzens bereits eine weitgehende Entwicklung durchgemacht. Man kann auf Grund dieser Tatsachen annehmen, daß die letzteren durch die Herzverlagerung nur insoweit beeinflußt werden konnten, daß die herznahen Abschnitte der Aorta, der Lungenarterie und der unteren Hohlvenen den geschilderten mehr oder weniger horizontalen Verlauf genommen haben, nicht aber durch Fehlmündung ausgezeichnet worden sind. Anderseits ist es nach der von Schornstein dargelegten Histio- und Morphogenese der Lungenvenenentwicklung klar, daß diese in diesem Zeitpunkt sehr empfindlich gewesen sein muß, so daß eben der gleiche Umstand bei den Lungenvenen zu einem Verlust der normalen Mündung und auf dem Wege von Obliteration und Neuaussprossung zu dem geschilderten neuen und eigenartigen Anschluß an den Kreislauf geführt haben muß. Es hat also durch Herzverlagerung eine Störung der normalen Lungenvenenentwicklung stattgefunden, die eine ungewöhnliche, wenn auch nicht günstiger gelegene Mündung geschaffen hat. Die Folge dieser Mündungsveränderung aber, so könnte man weiter schließen, hat zu jener Kümmerform des lin-

ken Vorhofes geführt, da der Zustrom aus dem kleinen Kreislauf unterblieben ist. So etwa können die Befunde unter Zugrundelegung der Vorstellungen von Ysander und Schornstein einheitlich betrachtet werden. Die Verlagerung des Herzens steht nun wohl ihrerseits in Beziehung zu der Tiefe der linken Sagittalfurche der linken Teilleber und der Vereinigung des linken mit dem rechten Teilherzen. Allein, um für diese Umstände zwingende Ursachen anzugeben, sie etwa allein auf das zur Doppelmißbildung führende Geschehen zu beziehen, sind sie zu ungewöhnlich, und man wird hier mit der Suche nach Erklärungen Halt machen müssen. Statt dessen wird es zweckmäßig sein, die ungewöhnliche Stellung der vorliegenden Lungenvenenmißbildung innerhalb der bisher bekannten Fälle ähnlicher Mißbildungen noch kurz näher zu beleuchten.

Rebensburg hat 1934 eine Gruppierung der bisherigen Befunde von fehlerhaften Verläufen der Lungenvenen vorgenommen, und zwar ohne Rücksicht darauf, ob es sich um Einzel- oder Doppelmißbildungen handelt. Er unterscheidet drei Hauptgruppen, je nach den Eintrittsstellen der Lungenvenen in den übrigen Kreislauf. „In der ersten Gruppe von Fällen münden die Lungenvenen alle in den linken Vorhof, nur mit abnormer Zahl der Mündungsöffnungen. In der zweiten münden sie teils in den linken Vorhof, teils in den venösen Kreislaufabschnitt. Drittens sind Fälle beschrieben, bei denen alle Lungenvenen in den venösen Teil des Kreislaufes münden". Zahlreich sind die Fälle erster Ordnung, spärlicher schon die der zweiten und selten die der dritten. Und in dieser letzten nennt Rebensburg wieder an letzter Stelle als den merkwürdigsten der ihm bekannt gewordenen Fälle den einer von Arnold beschriebenen Einzelmißbildung, bei der zwei Äste des im Mündungsgebiet sich aufteilenden gemeinsamen Lungenvenenstammes „sogar" in die Pfortader einmünden, während einer direkt in die Leber geht. Übrigens stellt der Ductus venosus Arrantii in diesem Fall keine Verbindung mit der unteren Hohlvene dar, sondern mündet in den gemeinsamen Lungenvenenstamm. Zweifelsohne ist dieses ein sehr ungewöhnlicher Fall; aber ebenso ungewöhnlich ist der hier in Rede stehende, einmal, weil der Lungenvenenstamm geschlossen bleibt, dann, weil er als solcher in den Ductus venosus Arrantii mündet, und schließlich, weil es sich nicht nach einer von Ysander erkannten Regel um die Lungenvenen des rechten Teilherzens eines Tho-

racopagus, sondern um die des linken handelt. Die Frage, ob es sich um eine syngenetische oder accidentelle Mißbildung handelt, möge offen bleiben.

Die caudalen Rumpfmißbildungen.

Nicht nur die besprochene Mißbildung der Lungenvenen, sondern auch das Fehlen von sämtlichen Nabelschnurgebilden bei der rechten Teilfrucht wurde oben als merkwürdig und einer gesonderten Besprechung bedürftig hervorgehoben. Ähnlich wie bei der Betrachtung des gemeinsamen Lungenvenenstammes kann der Blick hier nicht bei der fraglichen Mißbildung als solcher haften bleiben; sondern sofort nimmt die Umgebung eine ebenso starke Aufmerksamkeit in Anspruch. Denn durch die fehlende Nabelvene, die mit dem Fehlen einer linken Sagittalfurche, der Kleinheit und ungenügenden Lappenbildung des rechten Leberanteiles einhergeht, reicht die Mißbildung anscheinend in den Bereich der syngenetischen Mißbildungen. Da aber das Fehlen von sämtlichen Nabelarterien, sowie von Allantois und Urachus, welche doch bei der linken Frucht so überaus deutlich in Erscheinung treten, mit den caudalen Rumpfmißbildungen der rechten Teilfrucht zusammentrifft, scheint diese Mißbildung ebensosehr einen Bereich anzugehen, der weitab von dem Zentrum der syngenetischen Mißbildungen liegt und damit eigentlich nach Ysander nur für accidentelle Mißbildungen in Frage kommt. Die Frage, ob syngenetisch oder accidentell, tritt damit für die Mißgestaltung des rechten Leberanteiles, das Fehlen der Nabelschnurgebilde und die caudalen Rumpfmißbildungen besonders stark in Erscheinung.

Der Versuch, das Fehlen sämtlicher Nabelschnurgefäße als syngenetische Mißbildung zu erklären, heißt, sie auf dem Boden der Beschreibungen und Deutungen der Nabelschnurverhältnisse bei Thoracopagen zu betrachten. Leider sind für diese Absicht die bisherigen Untersuchungen der Nabelschnurverhältnisse bei Thoracopagen etwas ungenügend. Es ist sicher, daß eine so einseitige Zuordnung sämtlicher Nabelschnurgefäße zu einer Teilfrucht sehr ungewöhnlich ist. Ein von Patek beschriebener Fall, der hier leider nur im Referat herangezogen werden konnte, ist anscheinend als einziger mit einseitiger Zuordnung zu der einen Teilfrucht eines Thoracopagus bekannt. Auch dort fehlt eine Communication der Bauchhöhlen. Man

gewinnt nach dem etwas knappen Referat den Eindruck, daß es sich um einen in jeder Hinsicht ungewöhnlichen Thoracopagus gehandelt haben muß. Aus dem Fehlen jeder Mitteilung über die Harn- und Geschlechtsorgane der nabelgefäßfreien Teilfrucht möchte man schließen, daß diese nicht verbildet gewesen sind. Jedenfalls wären nähere Mitteilungen gerade hierüber wünschenswert gewesen; denn im Hinblick auf die vorliegende Frucht fragt sich ja, ob eine primäre syngenetische Verbildung der Nabelschnur nächste Ursache der caudalen Rumpfmißbildungen gewesen sein könne, und wenn tatsächlich in dem Patek'schen Falle trotz dem Fehlen der Nabelschnurgefäße bei der betreffenden Teilfrucht keine caudalen Rumpfmißbildungen vorhanden wären, dann wäre ja die Möglichkeit der Bedeutungslosigkeit einer solchen Mißbildung für caudale Rumpfmißbildungen leicht erwiesen. Wertvoll sind nun in diesem Zusammenhange Angaben anderer Autoren, aus denen hervorgeht, daß wenigstens das Vorkommen nur einer Nabelvene ohne Einfluß auf das caudale Rumpfende der nabelvenenfreien Teilfrucht ist. So besitzt der Thoracopagus von Windelschmidt nur eine Nabelvene und drei Nabelarterien, wobei ausdrücklich erwähnt wird, daß der Urogenitalapparat beider Teilfrüchte vollständig doppelt angelegt und regelgemäß gebaut ist, ja, daß beide Teilfrüchte außer einer Hasenscharte keinerlei accidentelle Mißbildungen aufweisen. Ähnlich beschreibt Lentzsch einen Thoracopagus mit nur einer Nabelarterie und einer Nabelvene, ohne von Mißbildungen des Urogenitalsystems zu sprechen. Allerdings ist dieser bemerkenswerte Fall für die hier vorliegende Frage ungenügend beschrieben. Auch Hübner, der die verschiedenen Möglichkeiten der Ausbildung von Nabelschnurgefäßen erörtert, spricht nicht von etwa gleichzeitig vorkommenden caudalen Rumpfmißbildungen. Es läßt sich nach dem Gesagten mit einigem Recht die Behauptung aussprechen, daß das Fehlen der Nabelschnurgefäße bei der einen Teilfrucht nicht mit Mißbildungen des caudalen Rumpfendes einherzugehen braucht. Sicher aber ist, daß das Fehlen einer Nabelvene für diese Frage bedeutungslos ist. Sicher ist aber auch, daß das Fehlen sämtlicher Nabelschnurgefäße eben nur bei der einen Teilfrucht eines Thoracopagus vorkommen kann, weil die andere Teilfrucht dann die Verbindung mit dem Mutterkuchen vermittelt, und insofern handelt es sich also doch um eine in gewisser Weise syngenetische Mißbildung. Man kann also in Anwendung dieser Erkenntnisse auf den vorliegenden Fall folgern, daß die in Rede stehenden caudalen Rumpf-

mißbildungen möglicherweise nichts mit dem Fehlen der Nabelschnurgefäße zu tun haben, wohl sicher nichts mit dem Fehlen der Nabelvene. Das heißt, man wird dazu gedrängt, die Frage einmal von einer ganz anderen Seite anzupacken, nämlich von den caudalen Rumpfmißbildungen als accidentellen Mißbildungen auszugehen und von hier aus das Fehlen, wenn nicht der Nabelvene, so doch der Nabelarterien und des Urachus, zu mindest aber das des Urachus allein zu verstehen.

Die Bezeichnung „caudale Rumpfmißbildungen" wurde in der vorliegenden Arbeit zunächst nur aus Gründen räumlicher Abgrenzung gewählt. Allein sie enthält als solche in sich den Hinweis auf eine große Gruppe von Fehlbildungen, die Gg. B. Gruber jüngst in seiner Arbeit „Sirenoide Fehlbildungen" unter der ähnlichen Bezeichnung „Mißbildungen des Rumpfendes im Sinne des Mangels" zusammengefaßt hat. Die Namengebung gründet sich hier auf die Erkenntnis einer engen formalgenetischen Verwandtschaft der gemeinten Mißbildungen, und diese Verwandtschaft besteht nach den neueren Anschauungen im allgemeinen in einem nicht segmental begrenzten Defekt im caudalen Rumpfende, der dadurch zu den vielfältig verschiedenen Formen caudaler Rumpfmißbildungen führt, daß er nach Lage, Form und Ausdehnung wechselnd beschaffen ist. Dabei werden alle jene Mißbildungen, bei denen der Defekt auch die median gelegene Zone des caudalen Rumpfendes mit ergriffen hat, als sirenoide Fehlbildungen abgegrenzt, und unter diesen sind wieder besonders die mit bilateral-symmetrisch angeordnetem Defekt studiert worden. Bei der letzteren Gruppe unterscheidet man nun wieder, kurz gesagt, die echten oder typischen Sirenen, bei denen der Defekt sowohl weit in ventrale als auch dorsale Organbezirke reicht und die äußerlich ohne weiteres durch Symmelie, d. h. durch ein fischschwanzähnliches Rumpfende, gekennzeichnet sind, in dem die Skeletteile zweier unterer Extremitäten mehr oder weniger reduziert und mehr oder weniger verschmolzen aufgefunden werden können. Ferner unterscheidet man die atypischen Sirenen, bei denen der Defekt rein ventral liegt und die ebenfalls durch Symmelie ausgezeichnet sind, und schließlich die anchipodalen und dyspygischen Früchte, die durch einen rein dorsalen Defekt entstehen, nicht durch Symmelie, sondern durch eigentümliche Beinstellung, Beckenmißgestaltung und Defekte im caudalen Ende der Achsenorgane gekennzeichnet sind.

Wenn nun hier die fraglichen Mißbildungen des Rumpfendes mit den „Mißbildungen des Rumpfendes im Sinne des Mangels" verglichen und womöglich ihre Zugehörigkeit zu ihnen festgestellt werden soll, dann ist es ohne weiteres klar, daß sie wegen ihrer auffällig bilateral symmetrischen Ausbildung nur zu den letzten drei Arten der sirenoiden Fehlbildungen in Beziehung gebracht werden können. Es fragt sich nur, ob ein solcher Vergleich überhaupt möglich ist, da die sirenoiden Fehlbildungen im allgemeinen nur an Einzelfrüchten beobachtet worden sind. Diese Frage ist leicht zu beantworten. Denn Gg. B. Gruber hat in eben der genannten Arbeit in einem eigenen Abschnitt unter der Überschrift „Symmelie bei Doppelbildungen des Menschen" ausdrücklich darauf hingewiesen, daß echte sirenoide Eigenart auch bei Doppelbildungen des Menschen möglich ist. Gruber konnte selbst eine Janusbildung zur Veröffentlichung bringen, bei der doppelseitig Anchipodie vorlag. Ja, er erwähnt jenen Janiceps symmetros, den Bordenave mitgeteilt hat und der im Ahlfeld'schen Atlas abgebildet ist, wonach nur der eine Fruchtanteil zusätzlich nach Art einer Sirene verbildet, d. h. mit einem fischschwanzähnlichen unteren Rumpfende versehen ist. Also sirenoide und sogar einseitige sirenoide Fehlbildung kann bei menschlichen Doppelbildungen durchaus vorkommen.

Es darf der geplante Vergleich mit sirenoiden Fehlbildungen, die sich durch bilateral-symmetrischen Defekt auszeichnen, also vorgenommen werden, und es fragt sich, wozu er führt. Es ist ohne weiteres klar durch die fehlende Symmelie, daß es sich bei der hier zu untersuchenden Rumpfmißbildung weder um eine typische noch eine atypische Sirene handeln kann. Man meint vielmehr auf den ersten Blick hin, eine anchipodale Verbildung vor sich zu haben. Denn die Beckenverformung hat in der Abflachung und Auswärtsbiegung der Darmbeine, der Rückwärtsdrehung der Hüftpfannen, der Näherung der Sitzbeine, dem Fehlen eines Angulus pubis usf. durchaus die Züge eines sirenoiden, „inversen" Beckens, wie es bei anchipodalen und in bei einigen Sirenen kaum stärkerer Ausbildung auch bei echten Sirenen-Früchten gefunden wird. Überdies glaubt man in dem doppelten Knochenkern des fünften Kreuzbeinwirbels zunächst den Hinweis auf ein defektives Geschehen in dem caudalen Ende der Achsenorgane erblicken zu können. Auch die Atresia ani et recti gehört nach Feller und Sternberg zu dem Bilde der durch rein dorsalen Defekt

zu erklärenden Anchipodie *). Allein eine nähere Betrachtung ergibt, daß an dem caudalen Wirbelsäulenabschnitt der fraglichen Teilfrucht, d. h. vor allem beim Kreuzbein und Steißbein, ebensowenig von einem Segmentmangel, im Gegenteil viel eher von einer Überzahl von Segmenten gesprochen werden kann, wie dies ebenso für das Kreuzbein der linken Teilfrucht zutrifft. Ja, das Kreuzbein der letzteren, im caudalen Rumpfende unverbildeten Frucht stimmt nach Entwicklungsgrad und Größenverhältnissen in allen wesentlichen Punkten vollkommen mit dem hier gemeinten Kreuzbein überein. Es bleibt nur der doppelte Knochenkern im fünften Kreuzbeinwirbel übrig, und diesen wird man bei näherer Überlegung weniger als ein Zeichen für einen dorsalen sirenoiden Defekt ansehen, als für einen Ausdruck gleicher Veränderungen, wie sie im Bereich der oberen Brustwirbelkörper beobachtet worden sind; denn die Verformung des Beckens steht ja in gar keinem Verhältnis zu einer solch geringfügigen Störung der caudalen Teile der Achsenorgane. Überdies wird eine folgende Erörterung zeigen, daß die doppelten Knochenkerne nicht einmal als Fehlbildung angesehen werden können. Bei solchen Überlegungen wird der Blick immer mehr von den Achsenorganen und dem Gliedmaßenskelett hinweggelenkt zu den viel hochgradigeren Fehlbildungen, die sich in den mehr ventralen Organbezirken entwickelt haben. Diese sind anscheinend wichtiger. Nicht nur, daß in einem noch dorsalen Bezirk Atresia ani et recti bestehen, im ventralen Bezirk fehlen alle Abkömmlinge einer ventralen Kloake und ebenso — abgesehen von einem hodensackartigen Gebilde — sämtliche äußeren Geschlechtsorgane. Es handelt sich hier um Fehlbildungen, wie sie in ähnlicher Ausprägung und ähnlichem Zusammentreffen durchaus bei sirenoiden Fehlbildungen beschrieben worden sind. Gg. B. Gruber handelt sie in der genannten Arbeit kurz als „mehr oder weniger regelmäßige Besonderheiten" der Sirenen ab.

Um nun zu brauchbaren Gesichtspunkten und zu einer Einordnung der hier vorliegenden Befunde in frühere entsprechende zu kommen, seien diese Fehlbildungen kurz mit einigen hier hingehörenden Einzelfällen verglichen, die sich durch besonders genaue Untersuchungen gerade dieser Organbezirke auszeichnen.

*) vgl. Feller u. Sternberg 1931.

So hat Lange 1920 eingehend eine bipodale Sirene untersucht, die im einzelnen folgenden Befund ergab:

Das Kreuzbein ist rudimentär, dorsalwärts abweichend, das Becken typisch invers. Der Darm endet sackartig erweitert in der Gegend des Rectums. Zwei durch einen epithelialen Gang miteinander verbundene Blasen, die sich durch feingewebliche Untersuchung als Darmteile erweisen, stehen distal ihrerseits durch einen schmalen Gang mit der Körperoberfläche in Verbindung. Es handelt sich bei dieser Körperöffnung um einen rudimentären After. Proximal öffnen sich die Blasen nicht in den blinden Enddarm. Die beiden Nieren liegen als hypoplastische, cystisch degenerierte Organe, eng verschmolzen auf der rechten Seite der Wirbelsäule. Von ihnen ausgehend lassen sich auf der rechten Seite der Wirbelsäule die Ureteren abwärts verfolgen. Weit distal erkennt man nur noch einen, und auch dieser wird atretisch und verliert sich in Bindegewebe. Erst in der Wand der beiden Zysten trifft man wieder auf seine epithelialen Elemente. Zur Bildung des vorderen Teils der Kloake ist es nicht gekommen. Von Blase, Harnröhre und Urachus fehlt jede Spur. Der Nabelschnur fehlen eine Nabelarterie und Allantoisreste. Von den äußeren Geschlechtsorganen ist nur eine Andeutung in Form eines cavernösen Bürzels vorhanden. Die Keimdrüsen sind vorhanden. Die Gebärmutter ist als Uterus bicornis ausgebildet, ohne Portio und Vagina.

Die Ähnlichkeiten der Fehlbildungen dieser und der hier zu untersuchenden Frucht sind deutlich. Besonders hervorgehoben seien in dieser Hinsicht der aufgeblähte blinde Enddarm, das Fehlen einer ventralen Kloake, bzw. ihrer Abkömmlinge, die hypoplastischen, degenerierten Nieren, die Fehlbildungen am distalen Ende der Ureteren, das Fehlen der äußeren Geschlechtsorgane bis auf Andeutung eines phallusartigen Bürzels bei gleichzeitigem Vorhandensein der Keimdrüsen, und hervorgehoben seien noch die Fehlbildungen der von den distalen Enden der Müller'schen Gänge sich herleitenden Organe, wie Portio und zum Teil auch Vagina. Allein, es bestehen auch deutliche Unterschiede. Die Fehlentwicklungen des Kreuzbeins und der unteren Gliedmaßen, weniger die der Hüftbeine, stehen im starken Gegensatz zum vorliegenden Fall. Es handelt sich eben bei Lange um eine typische Sirene, bei der der Defekt auch den dorsalen Rumpfbezirk energisch ergriffen hat. Anderseits herrscht im ventralen Bezirk nicht jene Ordnung und Klarheit in den Verhältnissen der Fehlbildungen, wie sie für den hier beschriebenen Fall kennzeichnend sind. Und in diesen Übereinstimmungen und Abweichungen geht recht schön das Verhalten der vorliegenden Frucht zu den bisher bekannten typischen Sirenen hervor. Es sei aber noch angemerkt, daß auch eine so auffällige Einzelheit, wie die Einmündung der Ureteren in die Wolff'schen Gänge, durchaus bei Sirenen mehr-

fach beobachtet worden ist. Ein Blick auf die beigefügten Tabellen Langes genügt, um zu erweisen, daß das bei mehreren bipodalen Sirenen geschehen ist.

In mancherlei Rücksicht bemerkenswert ist auch ein Fall von Peter Grünwald.

Es handelt sich um einen 19 mm langen menschlichen Embryo, bei dem keine vordere Bauchwand ausgebildet ist. Statt der fehlenden seitlichen Teile der Bauchwand bedeckt Amnion die Baucheingeweide, und ventral übernimmt das Chorion den „Verschluß" der Bauchhöhle. Es ist nur eine Nabelarterie und eine Nabelvene vorhanden, aber keine Nabelschnur. Die Achsenorgane zeigen keinen Defekt, sondern sind ventralwärts scharf abgewinkelt. Ungewöhnlicherweise sind die unteren Extremitäten hinter diesem caudalen Wirbelsäulenende symmelisch verschmolzen. Der Magendarmkanal ist in seinem cranialen Teil bis etwa zur Höhe des Dotterganges normal. Dann weitet er sich zu einem Sack aus, aus dessen Dorsalfläche nahe der Kuppe eines mächtigen Vorsprunges ein enger stellenweise epithelial verschlossener Gang entspringt, welcher an die Dorsalseite des Körpers führt und dort an der Oberfläche ausmündet. In diesem Gang wird der Endabschnitt des Darmes vermutet. Die Nachnieren sind vorhanden. In den sackartig erweiterten Darmabschnitt münden die Wolff'schen Gänge und in diese die Ureteren. Ein selbständiges Gebilde, das als ventraler Kloakenrest bezeichnet werden könnte, bezw. dessen Abkömmlinge, sind nicht vorhanden. Also Blase, Urachus, Harnröhre fehlen. Die äußeren Geschlechtsorgane fehlen völlig; dagegen sind die Eierstöcke vorhanden.

Grünwald kommt nun auf Grund eingehender Untersuchungen zu folgender Anschauung über die Genese dieser eigenartigen Fehlbildung. Als erste Abweichung von der Norm nimmt er eine abnorme Kürze und einen sirenoiden Defekt des Bauchstieles an. Demzufolge soll eine enge Anlagerung des Embryo an das Chorion eingetreten und nun durch den Druck des Chorion, dem in jungen Stadien die Dorsalseite des Embryos anliegt, die Chorda und das Medullarrohr ventralwärts abgedrängt worden sein. Als Folge dieser Abweichung der medianen Organe ist dann, seiner Meinung nach, die Sympodie entstanden, in dem die sich normalerweise getrennt entwickelnden mesodermalen Anlagen beider Seiten verschmelzen konnten, und zwar ungewöhnlicherweise dorsal von den Achsenorganen. Die Nabelstrangaplasie wird erklärt durch das Unterbleiben der normalerweise zur Bildung des Nabelstranges führenden Anlagerung des Amnions an den Bauchstiel, wobei die Kürze und der sirenoide Defekt des Bauchstieles die Entstehung dieser Anomalie gefördert haben sollen. Es ist klar, daß Grünwald demgemäß den Beginn der abwegigen Entwicklung seines Embryos in früheste Stadien verlegt.

In diesem Falle sind nicht nur die Befunde, sondern auch die formalgenetischen Erklärungen Grünwalds für die hier anzustellenden Überlegungen von großem Wert. Sehr ähnlich dem vorliegenden Fall sind bei Grünwald die Aufblähungen der Enddarmabschnitte mit der anscheinend rudimentären Afterbildung, die doppelseitige Ausprägung eines gemeinsamen Endstückes, in dem Wolff'sche Gänge und Ureteren zusammenhängen, wobei allerdings in diesem Falle

eine Einmündung dieses Endstückes in den Darm stattfindet, das Fehlen aller Abkömmlinge einer ventralen Kloake, das Fehlen aller äußeren Geschlechtsorgane bei Vorhandensein der Keimdrüsen. Zum Unterschiede aber von der vorliegenden Doppelmißbildung handelt es sich wieder um Sympodie. Jedoch ist es eine atypische Sympodie, die rein durch Dystopie und nicht durch Defekt in den caudalen Abschnitten der Achsenorgane entstanden ist. Sieht man diese Tatsache damit zusammen, daß auch Feller und Sternberg atypische Sirenen kennen, die durch einen rein ventralen Defekt entstanden sind, dann hält man sich zu der Vermutung berechtigt, daß es auch eine atypische Anchipodie geben möge, die nicht durch dorsalen Defekt, sondern durch ventralen Defekt oder auch lediglich dystopische Verhältnisse entstanden ist. In diesem Sinne möge die hier gefundene Beckenmißgestaltung als eine atypische Anchipodie angesehen werden, die durch die mangelhafte Entwicklung der mehr ventral gelegenen Abschnitte des unteren Rumpfendes entstanden ist, das heißt, daß das Becken durch die fraglichen Organe nicht genügend aufgetrieben worden ist, indem hier ein ähnlicher formbildender Einfluß dieser Organe vorausgesetzt wird, wie ihn das Gehirn auf den Schädel ausübt. Nun führt Grünwald anderseits das Fehlen einer ventralen Kloake, bzw. ihrer Abkömmlinge, in Übereinstimmung mit Sternberg und Politzer*) auf den ausgedehnten ventralen Defekt im Bereich des Rumpfes seines Embryos zurück. Eine derartige Erklärung für das Fehlen einer ventralen Kloake, bzw. ihrer Abkömmlinge, auch für den hier vorliegenden Fall anzunehmen, erscheint nun nicht angezeigt. Einmal haben schon die Betrachtungen der Nabelschnurverhältnisse bei Thoracopagen die Annahme wahrscheinlich gemacht, daß das völlige Fehlen der Nabelschnurgefäße der einen Teilfrucht für die Gestaltung ihres caudalen Rumpfendes bedeutungslos sein kann. Ferner haben die Forschungen von Frädrich und Gruber**) endgültig den Versuch unmöglich gemacht, die sirenoiden Mangelbildungen gänzlich von einer primären Anomalie der Nabelschnur abhängig zu machen, indem nach ihnen das so häufige Fehlen einer Nabel-

*) vgl. Sternberg und Politzer 1931.
**) vgl. Gruber, Gg. B., 1937.

arterie und der Allantois nur einen die Kennzeichnung der Sirenoidie unterstreichenden, nicht aber entscheidenden Wert hat. Und schließlich ist die ventrale Leibeswand der rechten Teilfrucht doch wohl zu wenig verbildet, als daß man einen ausgedehnten ventralen Defekt, der auch diese mit einschließt, annehmen dürfte, selbst wenn man glauben wollte, daß solche Verhältnisse nur durch die Doppelbildung vertuscht seien. Müßte nicht zumindest bei diesem Thoracopagus ein sonst so häufiger Nabelbruch bestehen? Müßte nicht der rechte Leberanteil stärker in die Mißbildungen einbezogen sein? Spricht nicht der bei beiden Teilfrüchten gleiche Abstand vom Nabel zur Symphyse gegen eine besonders mangelhafte Entwicklung der ventralen Bauchwand der rechten Teilfrucht? Durch solche Überlegungen wird man genötigt, im vorliegenden Fall den sirenoiden Defekt ebensowenig ganz in dorsale als in ventrale Abschnitte reichen zu lassen, sondern ihn mehr an der Grenze von beiden anzunehmen.

Für eine derartige Lage des sirenoiden Defektes gibt es in der Tat in der neueren Zeit ein ausgezeichnetes Beispiel in einer von Klaften und Politzer 1937 mitgeteilten Einzelmißbildung.

Es handelt sich um eine normalgroße totgeborene Frucht. Auf das Gliedmaßensklelett der unteren Extremität wird als anscheinend unverbildet nicht eingegangen. Die caudalen Abschnitte der Wirbelsäule werden zwar erwähnt; aber sie wurden nicht näher mitgeteilt, da infolge langer Aufbewahrung in Formalin eine ziemlich kräftige Entkalkung eingetreten war und sich auf den Röntgenbildern nicht mehr feststellen ließ, ob die caudalen Abschnitte der Wirbelsäule vollständig waren oder nicht. Die Nabelschnur wird ebenfalls nicht erwähnt. An Untersuchungsergebnissen wird vielmehr im wesentlichen nur folgendes gebracht: Das Darmrohr ist in seinen caudalen Abschnitten zu einem mächtigen Sacke erweitert, welcher sich in Form eines Trichters verjüngt und endlich als dünner Kanal unmittelbar dorsal von der Clitoris mit einem Anus (anomalus) subclitorialis ausmündet. Blase, Harnröhre, Eierstöcke, Tube und Corpus uteri sind normal. Der Sinus urogenitalis ist nicht in ein Vestibulum vaginae umgewandelt, sondern ähnlich wie beim Manne röhrenförmig. Keine normale Vagina, vielmehr Vagina duplex bei äußerst rudimentärer Anlage. Portio und Cervix uteri fehlen. Das Orificium sinus urogenitalis externum liegt unmittelbar vor dem Anus anomalus subclitorialis, dicht unter einer hypoplastischen Clitoris. Das heißt, ein eigentlicher Damm fehlt. Der dünne Gewebskeil, der statt dessen die beiden genannten Öffnungen trennt, ist das Septum urorectale. Nieren und Ureteren finden keine Erwähnung.

Klaften und Politzer trennen diese Mißbildungen in zwei Gruppen: Die Fehlbildungen der Gebärmutter und der Scheide einerseits, des Dammes anderseits, die sie nach dem gegenwärtigen Stand des Wissens nicht als formal syngenetisch aufgefaßt wissen wollen. Die Fehlbildung der Gebärmutter und der Scheide wird durch die Annahme erklärt, daß der vereinigte

Endabschnitt der Müllerschen Gänge die dorsale Wand des Sinus urogenitalis nicht erreicht oder frühzeitig den Kontakt mit ihr eingebüßt hat. Die Beschaffenheit der äußeren Geschlechtsorgane und der unteren Körperöffnungen ist nach ihren Darlegungen auffallend ähnlich der Bauart dieser Abschnitte bei einem 22 mm langen normalen Embryo. Sie nehmen nun an, daß das Wachstum des Septum urorectale infolge eines, wenn auch sehr geringen, sirenoiden Defektes des medianen Bereiches des caudalen Körperendes herabgesetzt worden ist und demzufolge eine Umgestaltung des Septum urorectale zu einem normalen Damm unterblieben ist. Die Fehlbildung von Gebärmutter und Scheide wird nun deshalb formal-syngenetisch für sich betrachtet, da sie als Fehlentwicklung der caudalen Enden der Müller'schen Gänge betrachtet werden muß. Diese aber nehmen ja ihren Ausgang vom Bauchfell im Bereiche des sogenannten Trichterfeldes, somit ursprünglich weitab von der von der Fehlbildung betroffenen caudalen Körpergegend. Das heißt, die caudale Rumpfmißbildung besteht in diesem Falle eigentlich in der gehemmten Entwicklung des Septum urorectale, derzufolge im caudalen Rumpfabschnitt die Organe etwa die Bauart eines 22 mm langen normalen Embryo beibehalten haben. Diese gehemmte Entwicklung wird auf einen geringen sirenoiden Defekt zurückgeführt.

Bemerkenswerterweise handelt es sich bei dieser Einzelmißbildung ebenso wie bei der hier in Rede stehenden Doppelmißbildung um eine ausgetragene Frucht. Beiden ist die relative Geringfügigkeit der caudalen Mißbildungen eigentümlich, beiden die Notwendigkeit, den Defekt zwar bilateral-symmetrisch, aber an der Grenze der dorsalen und ventralen Abschnitte anzunehmen. Hier wie dort spielen die Verhältnisse der caudalen Abschnitte der Achsenorgane und der Nabelschnur keine oder nur eine untergeordnete Rolle. Der große Unterschied besteht darin, daß bei Klaften und Politzer eine ventrale Kloake wohl vorhanden, aber auf früher Entwicklungsstufe stehen geblieben ist und somit die äußeren Körperöffnungen am caudalen Rumpfende vollzählig und auch die äußeren Geschlechtsorgane, wenn auch rudimentär, nachweisbar sind. Im vorliegenden Fall ist die Fehlentwicklung also doch stärker als bei Klaften und Politzer, und es geht aus dem Vergleich der beiden nur wieder von neuem hervor, was man immer bestätigt findet, daß, je schwerer die Fehlbildungen in der Kloakengegend sind, umso schwerer auch die Entwicklung der caudalen Körperöffnungen und der äußeren Geschlechtsorgane gestört ist.

Wie aber soll man sich nun die formale Genese der hier vorliegenden caudalen Rumpfmißbildungen denken? Zweifelsohne kann das Fehlen einer ventralen Kloake, bzw. ihrer Abkömmlinge, ähnlich wie bei Klaften und Politzer ihre Unterentwicklung, nur durch eine mangelhafte

Entwicklung des Septum urorectale erklärt werden, in dem dieses nur unvollständig eine dorsale von einer ventralen Kloake abgetrennt hat. Anderseits muß auch bei dem Fehlen einer Aftermündung, der Urogenitalöffnung sowie der mangelhaften Entwicklung der äußeren Geschlechtsorgane, die lediglich durch ein hodensackartiges Gebilde vertreten sind, die gesamte Kloakenmembran eine Fehlentwicklung durchgemacht haben. Da nun die Kloakenmembran schon in allerjüngsten Stadien menschlicher Embryonen vorhanden ist, wird man nicht annehmen wollen, daß sie zu keiner Zeit in Erscheinung getreten ist. Ebensowenig wird man annehmen können, daß das Septum urorectale nicht ausgebildet gewesen sei und keine Entwicklung durchgemacht habe, da auch dieses sehr früh entsteht und die hier großenteils nachgewiesenen Abschnitte des Darmes, wie der unterste Teil des Ileum, das ganze Colon und das Rectum, aus dem dorsalen Teil der Kloake hergeleitet werden als Folge der Unterteilung der Kloake durch das Septum urorectale. Vielmehr wird man annehmen müssen, daß beide eine gewisse Entwicklung durchgemacht haben.

Dann stellt sich die Fehlentwicklung hier folgendermaßen dar. Das Septum urorectale hat in sehr frühen Stadien aufgehört, weiter caudalwärts zu wachsen. Die Kloakenmembran wurde in ganzer Länge zurückgebildet, etwa dadurch, daß Bindegewebe zwischen ihre entodermale und ihre ektodermale Lamelle wuchs. Auf diese Weise kam der ventrale Kloakenrest nur in schwachen Anfängen zur Ausbildung, die sich dann wieder zurückbildeten, während die Kloakenmembran nicht mehr den normalen Weg des Zerfalls gehen konnte, sodaß damit die Bildung von After- und Urogenitalöffnung unterblieb. In dieser Weise werden noch am besten alle hier vorliegenden Fehlbildungen verständlich. Es wäre damit auch klar, warum kein Urachus aufgefunden werden konnte, und insofern könnte tatsächlich von einem Zusammenhang der fehlenden Nabelschnurgebilde mit den caudalen Rumpfmißbildungen gesprochen werden, wobei aber den caudalen Rumpfmißbildungen die auslösende Rolle zuzusprechen wäre.

In der Tat kann diese Anschauung in jeder Weise zu einem geschlossenen Bilde der beschriebenen Fehlbildungen ergänzt und gefestigt werden. Man betrachte nämlich jetzt die gemeinsamen Endstücke der Wolffschen Gänge und der Harnleiter! Es ist ohne weiteres klar, daß es sich hier um

eine Hemmungsmißbildung handelt, d. h. um das Unterbleiben der Aufteilung dieser Endstücke und der Einbeziehung der entstehenden beiden Gänge in eine normale Harnblase. Da diese Aufteilung gewöhnlich bei 12 mm langen Embryonen beendet ist, liegt also der teratogenetische Terminationspunkt dieser Hemmungsmißbildung etwa bei 12 mm Länge der Teilfrucht. Nun handelt es sich ebenso wie bei den mißbildeten Müller'schen Gängen im Falle von Klaften und Politzer um Organe, die aus ursprünglich weitab gelegenen Segmentgebieten in das caudale Rumpfgebiet vorgedrungen sind. Und doch wird man ihre gehemmte Aufteilung am besten mit den caudalen Rumpfmißbildungen in Zusammenhang bringen. Denn warum sollte man eine besondere Störung in der Entwicklung dieser Organe annehmen? Vielmehr deuten die Geringfügigkeit der Fehlbildung dieser Organe im Vergleich mit dem Fehlen der ventralen Kloake, bzw. ihrer Abkömmlinge, und die absolut gleichmäßige und bilateral-symmetrische Ausbildung der genannten Hemmungsmißbildung in der Nachbarschaft der fehlenden Blase darauf hin, daß sich hier die mangelhafte Entwicklung der ventralen Kloake störend bemerkbar gemacht haben muß. Nun ist aus vielfachen Untersuchungen, auch neueren von Chwalla, bekannt, daß sich der Ureter als Ureterknospe an der sog. Umbiegungsstelle der Wolff'schen Gänge wenigstens beim Menschen zum ersten Male etwa bei 4,08 mm langen Embryonen zeigt, und zwar, nachdem die Wolff'schen Gänge bereits mit den sog. seitlichen Kloakenhörnern verschmolzen sind und während auch die Unterteilung der Kloake durch das Septum urorectale bereits begonnen hat. Bei einem Embryo von 6,4 mm gr. L. pflegt man schon eine deutliche Gliederung der Ureterknospe in Ureter und Nierenbecken zu bemerken. Bei einer Länge von etwa 12 mm des Embryos ist dann gewöhnlich gleichzeitig mit der Beendigung der Aufteilung der Kloake auch die Aufteilung der gemeinsamen Endstücke vollständig erfolgt. Das Vorhandensein zweier gemeinsamer Endstücke, und damit vor allem der Ureteren, macht es danach noch wahrscheinlicher, als es schon die früheren Überlegungen getan haben, daß die ventrale Kloake wenigstens in ihren Anfängen sich entwickelt hat. Aber zweifelsohne muß das unterteilende Wachstum des Septum urectale vor einer Embryolänge von 12 mm aufgehört und die Hemmung der Entwicklung, bzw. die Rückbildung der bisher entstandenen ventralen Kloake eingesetzt haben. Diese Rückbildung ist es dann gewesen,

die es den gemeinsamen Endstücken unmöglich gemacht hat, sich weiter aufzuteilen. Da aber das Nachnierensystem ja ursprünglich gar nicht dem caudalen Rumpfgebiet angehört, konnten seine proximalen Teile, wie die Hoden als frühentwickelte Teile eine regelrechte, die Nachnieren als später entstehende Organe, eine einigermaßen weit fortgeschrittene Entwicklung durchmachen, die nur dadurch zu dem Bilde der hypoplastischen und entarteten Nieren geführt haben mag, daß sich eben die Störung der Abteilung des Ureterendes vom Wolff'schen Gang auch auf die Bildung des Nierenbeckens und die Aussprossung der Harnkanälchen in das nephrogene Gewebslager ausgewirkt hat.

Nun bestehen zweifelsohne Beziehungen zwischen den Fehlbildungen der Kloake und denen der Kloakenmembran. Viele Veröffentlichungen geben den Hinweis, daß die primäre Störung für die Auslösung ähnlich gearteter und ausgedehnter Mißbildungen allein im Septum urorectale liegen kann. In diesem Zusammenhang zeigt Anders auf Grund genauerer Untersuchungen, daß eine ungenügende Unterteilung der Kloake auch zu ungenügender Ausbildung des Rectums führt, so daß das Entoderm seinen „positiv-chemotactischen Reiz auf das Ektoderm" nicht zur Geltung bringen kann und damit auch die Bildung des Afters unterbleibt *). Aus dem Fall von Klaften und Politzer gehen in guter Beweisführung die verheerenden Folgen einer solchen primären Störung besonders auch für die Abkömmlinge der ventralen Kloake hervor. Es ist durchaus denkbar, daß auch für den vorliegenden Fall die Annahme der primären Störung im Septum urorectale genügt. Es müßte dann aber das Einsetzen dieser Störung spätestens bei einem Embryo von 6—7 mm Länge befristet werden; denn nach Politzer ist nur bis zu diesem Zeitpunkt eine Durchwachsung der Kloakenmembran mit Bindegewebe und damit ihre Aufhebung möglich **).

Merkwürdig ist in diesem Zusammenhang nur die Ausbildung jenes hodensackartigen Gebildes. Die äußeren Geschlechtsteile entwickeln sich in strenger Abhängigkeit vom Sinus urogenitalis und der Kloakenmembran. Da deren Anfänge sich aber

*) vgl. Anders, H. E., 1928.
**) vgl. Politzer, G., 1932.

vor 7 mm Länge des Embryos schon wieder zurückzubilden begonnen haben sollen, wird wahrscheinlich ein Geschlechtshöcker gar nicht mehr verlangt worden sein, dessen erste Zeichen gewöhnlich bei 5 mm langen Embryonen bemerkt werden. Das gefundene hodensackartige Gebilde kann also gar nicht durch Größenzunahme und Ineinanderübergehen zweier regulärer Geschlechtswülste entstanden sein, wie es Politzer***) darstellt. Vielmehr muß es sich hier wohl um eine einfache Vortreibung der äußeren Körperdecke durch die normal herabtretenden Hoden handeln. Dafür sprechen ohne weiteres die relative Kleinheit und die Dünne und Glätte der Haut gegenüber dem echten Hodensack der linken Teilfrucht. Überdies fehlt diesem hodensackartigen Gebilde jene mediane Einziehung, die bei dem echten Hodensack deutlich ist und die nach Felix auf einer bindegewebigen Scheidewand beruht, welche an der Pars pelvina des Sinus urogenitalis befestigt ist*).

Alles in allem führt also eine Betrachtung, die von den caudalen Rumpfmißbildungen als accidentellen Mißbildungen ausgeht, zu einer verhältnismäßig einfachen Formel für die Vielfalt der gefundenen caudalen Rumpfmißbildungen. Diese Formel lautet also: gehemmte Entwicklung des Septum urorectale. Zweifelsohne kann man eine solche Hemmungsmißbildung nicht mit dem zur Doppelmißbildung führenden Geschehen unmittelbar in Zusammenhang bringen. Anderseits gewinnt diese Annahme gerade durch die verhältnismäßig einfache Auflösung, die dadurch für das wirre Bild der caudalen Rumpfmißbildungen gewonnen wird, an Wahrscheinlichkeit, und man wird deshalb die caudalen Rumpfmißbildungen als accidentelle Mißbildungen ansehen müssen. Es wurde in dem Kapitel Morphologie eingangs betont, daß die accidentellen Mißbildungen nach Ysander, besonders wenn sie weitab vom Zentrum der syngenetischen Mißbildungen liegen wie die Atresia ani oder die Gaumenspalten, in der Regel symmetrisch bei beiden Teilfrüchten auftreten. In diesem Falle liegt dagegen Einseitigkeit vor. Dazu muß gesagt werden: Ebensogut, wie an einer Einzelfrucht eine Mißbildung an dieser oder jener Stelle mehr oder weniger umschrieben auftreten kann, muß man eine solche Möglichkeit auch für Doppelfrüchte in Anspruch nehmen. Allerdings wird man vermuten, daß die hemmen-

***) vgl. ders., 1932.
*) vgl. Felix, W. in Keibel u. Mall. Bd. 2, S. 927.

den Einflüsse, die zu einer Unterentwicklung nur des Septum urorectale der rechten Teilfrucht und nicht auch jenes der linken Teilfrucht geführt haben, erst nach der Trennung des einfachen Anlagegutes dieser Organbezirke in zwei Anlagen sich geltend gemacht haben. Und daraus wieder muß man schließen, daß es sich um relativ frühe und „exogene" Einflüsse gehandelt hat. In diesem Sinne exogene Einflüsse spielen ja durchaus bei der Entstehung sirenoider Eigenart mit, wenn man sich etwa daran erinnert, wie die Symmelie im Falle von Grünwald unmittelbar durch Dystopie zustande gekommen ist, wenn auch mittelbar von ihm ein sirenoider Defekt des Bauchstieles verantwortlich gemacht wird, über dessen exogene oder endogene Entstehung man sich besser der Vermutungen enthält.

Zusammenfassend muß gesagt werden: Die gefundenen caudalen Rumpfmißbildungen sind zurückzuführen auf eine mangelhafte Entwicklung des Septum urorectale, die durch einen geringen sirenoiden Defekt zu erklären ist. Auf Grund dieser primären Störung kommt es zum Bilde der Atresia ani et recti, des Fehlens äußerer Geschlechtsorgane und aller Abkömmlinge einer ventralen Kloake, der gehemmten Unterteilung des gemeinsamen Endstückes von Wolff'schem Gang und Harnleiter beiderseits, der mangelhaften Entwicklung der Nieren und der Mißgestaltung des Beckens. Letzteres zeigt eine schwache, atypische Anchipodie, hervorgerufen durch eine mangelhafte Auftreibung durch die unterentwickelten ventralen Organbezirke. Diese Erklärung einer atypischen Anchipodie hat eine gewisse Verwandtschaft mit der Erklärung jener Sympodie, die Grünwald beschrieben hat, indem sie nicht durch Defekt im Sinne von Feller und Sternberg, sondern mehr durch dystopische Verhältnisse entstanden gedacht wird. Die Grenzfrist der fehlerhaften Entwicklung liegt bei einer Länge der Teilfrucht von 7 mm. Bezüglich des Fehlens sämtlicher Nabelschnurgebilde bei der rechten Teilfrucht wird lediglich das Fehlen von Urachus und Allantoisresten als Folge der caudalen Rumpfmißbildungen angesehen. Dagegen das Fehlen der Nabelarterien und der Nabelvene scheint eine eigene Fehlentwicklung zu sein, die zu den häufigeren Fehlbildungen der Nabelschnurgefäße bei Thoracopagen gehört. Die caudalen Rumpfmißbildungen werden also als accidentelle Mißbildungen aufgefaßt, für die wahrscheinlich frühe „exogene" Einflüsse verantwortlich sind.

Die Mißbildungen des Gefäßsystems in ihrer Gesamtheit.

Es wurde schon auseinandergesetzt, daß das Fehlen sämtlicher Nabelschnurgefäße einer Frucht, also jeder Verbindung mit dem Mutterkuchen, nur denkbar ist bei einer Teilfrucht einer Doppelbildung, da dann über die Blutbahnen der anderen Teilfrucht der Anschluß an die Ernährungs- und Ausscheidungsstätte gewährleistet ist. Dieser mittelbare Anschluß muß im vorliegenden Falle hervorragend gearbeitet haben, wie die annähernd gleichen Zahlen der äußeren Körpermaße und der inneren Organe anzeigen. Allein eine gewisse Beeinträchtigung der rechten Teilfrucht, also der nabelgefäßfreien, hat doch stattgefunden, indem eben die gleichen Maße, auch die äußeren, fast alle etwas hinter denen der linken Frucht zurückbleiben, wie ein Vergleich der mitgeteilten Zahlen ergibt. Man hätte schon aus der äußeren Betrachtung also auf ungünstigere Ernährungsverhältnisse der rechten Teilfrucht schließen können, wie sie die Eröffnung der Doppelbildung in der Tat dargelegt hat. Allein gerade die Geringfügigkeit, die dieses Zurückbleiben der Maße der rechten Teilfrucht im allgemeinen zeigt, ist sehr bezeichnend; denn es gilt das trotz der dort gefundenen Mißbildungen auch für das caudale Rumpfende der rechten Teilfrucht. Ist doch das Becken eigentlich nicht unterentwickelt, sondern im wesentlichen nur verformt, sind doch die unteren Extremitäten durchaus normal entwickelt und die Arteriae hypogastricae — wie hier erwähnt sei — durchaus vorhanden. Also eigentlich ist auch das caudale Rumpfende mit Blut gut versorgt worden. Darin liegt wieder eine Stütze für die Auffassung, daß die caudalen Rumpfmißbildungen nicht auf die Fehlentwicklung des Gefäßsystemes zurückgeführt werden können.

Welches sind nun die Bahnen, die der rechten Frucht die Ernährung vermittelt haben? Als einzige regelrechte Strombahn besteht die beschriebene Herzbrücke. Allein, es ist undenkbar, daß diese für die gefundene Ausbildung der rechten Teilfrucht ausgereicht haben soll. Als nächster und vielleicht wichtigster Blutvermittlungsweg muß die Doppelleber angesehen werden. Ihr blutreiches Gewebe kann ohne weiteres große Blutmengen mit der rechten Frucht ausgetauscht haben, auch wenn keine einzelne größere Strombahn in ihr aufgefunden worden ist. Als dritte Verbindung haben sicher die Körperdecke und die tieferen Wandteile der Fruchtbrücke gedient.

Bei der Erörterung der caudalen Rumpfmißbildungen wurde festgestellt, daß zwischen den caudalen Wirbelsäulenenden beider Teilfrüchte, insbesondere den Kreuzbeinen, kein anderer wesentlicher Unterschied besteht als der der Ausbildung zweier Knochenkerne im fünften Kreuzbeinwirbelkörper der rechten Teilfrucht. Es wurde gezeigt, daß dieser Unterschied viel zu geringfügig ist, um die gefundene anchipodale Gestaltung des einen Beckens zu erklären, daß diese vielmehr zwangloser im Zusammenhang mit den Hemmungsfehlbildungen der mehr ventralen Organbezirke erklärt werden muß. Die Ausbildung der fraglichen doppelten Knochenkerne wurde dagegen auf gleiche Stufe gestellt mit der Ausbildung doppelter Knochenkerne im dritten und vierten Brustwirbelkörper der rechten Teilfrucht. Diese Fehlbildungen wären also noch näher zu erörtern.

Feller und Sternberg haben in eingehenden Untersuchungen unter der Überschrift „Zur Kenntnis der Fehlbildungen der Wirbelsäule" Unterlagen für solche Untersuchungen gegeben. Nach ihnen besteht die Wirbelsäule aus zwei entwicklungsmechanisch verschiedenen Anteilen, einerseits aus der Wirbelkörperreihe, deren Entwicklung durch die Chorda dorsalis beeinflußt wird, anderseits aus den Wirbelbogen, deren Ausbildung von dem Medullarrohr abhängig ist *). So entstehen Wirbelkörperspalten, Keilwirbel, Wirbelkörpermangel in Abhängigkeit von einer streckenweisen Spaltung und Verdoppelung, einer Achsenabweichung, bzw. einem streckenweisen Mangel der Chorda dorsalis. Anders ist allerdings die Erklärung Fellers und Sternbergs für die Ausbildung zweier seitlicher Knochenkerne, in den von ihnen untersuchten Fällen: „Die formale Genese der Ausbildung zweier seitlicher Knochenkerne anstatt eines einheitlichen Wirbelkörperkernes erfolgt unabhängig von dem Verhalten der Chorda dorsalis. Ihre teratogenetische Terminationsperiode ist, wie die Ausbildung einer bandscheibenähnlichen Scheidewand zwischen beiden Kernen zeigt, in den Zeitpunkt des Auftretens einer vorknorpeligen Wirbelsäulenanlage zu verlegen." **) Sie wäre also bei einem Embryo von 12 mm gr. L. zu suchen.

Nun hat die feingewebliche Untersuchung im vorliegenden Fall weder Chordareste noch Bandscheibengewebe gezeigt. Vielmehr

*) vgl. Feller u. Sternberg 1934.
**) vgl. Feller u. Sternberg 1930.

lagen die Knochenkerne in allen Schnitten in jugendlichem hyalinen Knorpel eingebettet. Es kann sich also nicht um jene schwerwiegende Fehlentwicklung handeln, wie sie Feller und Sternberg gefunden haben; sondern hier liegt einer jener Fälle vor, wie ihn Fischel*) und Bardeen**) erwähnen. Nach ihnen können bisweilen in vollkommen normalen Wirbelsäulen in einzelnen Wirbelkörpern statt eines Knochenkernes auch zwei ausgebildet werden, die dann im späteren Verlauf gegebenenfalls verschmelzen. Fischel belegt dieses noch durch die Wiedergabe eines Röntgenbildes. Doppelte Knochenkerne der Wirbelkörper können also nach diesen Autoren lediglich Spielarten normaler Entwicklungsvorgänge sein; sie brauchen nicht notwendig Ausdruck von Fehlentwicklungen zu sein. Damit verliert auch die Tatsache an Merkwürdigkeit, daß solche doppelten Knochenkerne im vorliegenden Fall lediglich an der rechten Wirbelsäule auftreten. Derartige Bildungen treten eben nur an einzelnen Wirbelkörpern auf. Sie hätten ebensogut an der linken Wirbelsäule in Erscheinung treten können. Und was hier noch bedeutsamer ist, der doppelte Knochenkern im fünften Kreuzbeinwirbelkörper kann nun endgültig nicht mehr als ein Zeichen defektiven Geschehens im dorso-caudalen Bezirk der rechten Teilfrucht angesehen und für die caudalen Rumpfmißbildungen verantwortlich gemacht werden. Ja, er kann umgekehrt als Beweis gelten, daß die Wirbelsäulenkrümmung der rechten Frucht nicht als Ursache der doppelten Knochenkerne im Brustwirbelkörperbereich angesehen werden darf. Denn dieser doppelte Knochenkern ist sicher ganz ohne eine derartige Beeinflussung entstanden, und man wird für ihn nicht eine andere Ursache annehmen wollen als für die doppelten Knochenkerne der beiden Brustwirbelkörper. Zweifelsohne ist trotzdem das örtliche Zusammentreffen der doppelten Brustwirbelkörperknochenkerne mit der starken Rechtsskoliose, d. h. der stärksten Wirbelsäulenkrümmung überhaupt, sehr merkwürdig. Nun haben Feller und Sternberg auf Grund eingehender Untersuchungen nachgewiesen, daß selbst für so schwere Wirbelkörperfehlbildungen, wie sie ihnen vielfach vorgelegen haben, niemals die Wirbelsäulenkrümmungen als erzeugende Ursache in Frage kommen.

*) vgl. Fischel, A., 1929.
**) vgl. Bardeen, Ch. R., in Keibel u. Mall. Bd. 1, S. 354.

Bei ausgedehntesten Wirbelsäulenkrümmungen konnten sie normale oder nur geringfügig veränderte Wirbelkörperreihen beobachten, während anderseits umgekehrt mäßige Wirbelsäulenverkrümmungen, deren Ausmaß mit einer Vergesellschaftung mehr oder weniger zahlreicher, schwer und verschiedenartig mißbildeter Wirbelkörper übereinstimmte, als Folge dieser Wirbelkörperfehlbildungen angesehen werden mußte; denn es hat sich ihnen gezeigt, daß das Wirbelsäulenskelett auch bei ungünstigsten Verhältnissen in hohem Grade das Vermögen der Selbstdifferenzierung besitzt und ihre weitere Entwicklung durch äußere Einflüsse kaum beeinträchtigt werden kann*). Dies alles unterstützt die auch für den vorliegenden Fall ausgesprochene Ablehnung einer ursächlichen Bedeutung der Wirbelsäulenkrümmung für die Ausbildung doppelter Knochenkerne. Ebensogut aber erlaubt sie, die Wirbelsäulenkrümmung doch in einem gewissen Zusammenhang mit den doppelten Brustwirbelkörperknochenkernen zu sehen. Es läßt sich nämlich sehr gut denken, daß die im großen und ganzen spiegelbildlichen Wirbelsäulenkrümmungen beider Teilfrüchte durch das zur Vereinigung beider Früchte führende Geschehen entstanden sind und dabei regelwidrige Krümmungen erzeugende Umstände gerade im Bereich der doppelten Brustwirbelkörperkerne einen besonders geringen Widerstand gefunden haben, so daß dadurch das auffällige örtliche Zusammentreffen der starken Rechtsskoliose mit den besagten doppelten Knochenkernen der Brustwirbelkörper erklärt wäre. Die caudalwärts gerichtete Verlagerung der linken, auf der konkaven Seite der Skoliose gelegenen Knochenkerne muß dabei allerdings als einziges als Folge der Krümmung angesehen werden, indem diese Kerne infolge des auf der konkaven Seite notwendig auftretenden Platzmangels gleichsam caudalwärts aus der Krümmung herausgeschoben worden sind. Eine solche Verlagerung fehlt anderseits erklärlicherweise im fünften Kreuzbeinwirbelkörper, da hier keine Krümmung eingewirkt hat. Somit sind die doppelten Knochenkerne der Wirbelkörper keine eigentlichen Fehlbildungen.

Dieselbe Erklärung, die für die Verlagerung der linken Knochenkerne des dritten und vierten Brustwirbelkörpers gegeben worden ist, läßt sich nun auch für die Verschmelzung der linken Wirbelbogenhälften des ersten und zweiten

*) vgl. Feller u. Sternberg, 1930.

Brustwirbels, die rudimentäre Ausbildung der linken ersten Rippe und ihre Verschmelzung mit der zweiten linken, sowie deren gemeinsame Artikulation am 1. B. W. K. anwenden. Der Platzmangel auf der konkaven Seite der Krümmung hat eben diese Verschmelzung bewirkt und anderseits die zweite linke Rippe cranialwärts aus der Krümmung hinausgedrängt.

Weitere Eigentümlichkeiten des Skelettes wie die Ausbildung von 13 Rippenpaaren, einem lumbosacralen Übergangswirbel, einem doppelten Promontorium u. dergl. sind ebenso keine eigentlichen Fehlbildungen, da sie in die normale Spielbrete der möglichen Ausbildung von Skeletteilen gehören *). Anders ist es mit den im Halsbereich beider Früchte gefundenen Wirbelbogenspalten. Infolge einer ursprünglich anders gerichteten Präparation konnte das Rückenmark beider Teilfrüchte keine Beachtung finden. Aber es handelt sich wohl offensichtlich um symmetrische Spinae bifidae occultae — eine bemerkenswerte Tatsache. Wiederum kann die lordotische Halswirbelsäulenkrümmung nicht verantwortlich gemacht werden. Denn die ungemein viel stärkere Lordose der rechten Halswirbelsäule geht nicht etwa mit stärkeren Bogenunregelmäßigkeiten einher. Anderseits ist die Lordose der linken Halswirbelsäule durchaus normal und kann deshalb nicht als Ursache in Anspruch genommen werden.

*) vgl. Adolphi, H. 1929.

Ergebnisse.

Es liegen zwei Fälle von reifem Thoracopagus tetrabrachius tetrapus monosymmetros vor.

1. Fall.

Es handelt sich um eine Frucht vom Typus des Thoracopagus mit teilweise gemeinsamem Darm.

Keiner der Befunde ist nicht schon im einzelnen von früheren Untersuchern entsprechend gesehen worden. Der besondere Wert dieser Frucht besteht darin, daß einer genaueren Untersuchung der Herzverhältnisse eine glückliche Übersichtlichkeit des feineren Herzbaues entgegengekommen ist und es somit möglich war, einen seltener erhobenen Befund zu sehen, der zu jenen gehört, auf die Ysander seine Anschauung gründet, daß das Thoracopagenherz dem Cephalothoracopagenherz formalgenetisch sehr viel näher steht als Schwalbe dies dargestellt hat. Das heißt: es konnte bei der vorliegenden Frucht nachgewiesen werden, daß die beiden oberen Hohlvenen, die zur Vorderseite der Doppelmißbildung gehören, in das rechte Teilherz münden, während die beiden oberen Hohlvenen, die zur Rückseite derselben gehören, in das linke Teilherz münden.

2. Fall.

Es handelt sich um eine Frucht vom Typus des Thoracopagus mit vollständig getrennten Därmen.

Die Befunde lassen im einzelnen durchaus die kennzeichnenden Eigenarten der Thoracopagenverhältnisse erkennen.

Die dem ersten Fall gleiche Vereinigung der knöchernen Brustkörbe geht hier mit einer viel geringeren Vereinigung von Herz, Leber und Därmen einher. Dieser Befund bedeutet eine wertvolle Unterstützung Ysanders in der Berichtigung der Schwalbeschen Auffassung, daß ein strenger Parallelismus zwischen Morphologie und Morphogenese der Thoracopagenspielarten bestehe und deshalb das Herz zur Bestimmung der Grenzfrist der fehlerhaften

Entwicklung der Gesamtfrucht entscheidend herangezogen werden könne.

Die hier gefundene Ausbildung der Herzbrücke zwischen den Vorhöfen und nicht zwischen den Kammern ist im Sinne Ysanders ein erneuter Beweis für die nahe formalgenetische Verwandtschaft des Thoracopagen — und des Cephalothoracopagenherzens.

Der besondere Wert dieser Frucht besteht in einigen ganz außergewöhnlichen Mißbildungen.

1. Es ist eine Lungenvenenmißbildung gefunden worden, die anscheinend in dieser besonderen Form noch nicht gesehen worden ist. Die Lungenvenen der linken Teilfrucht münden nicht ins Herz, sondern in den Ductus venosus Arrantii. Diese Tatsache wird auf der Grundlage Ysander'scher und Schornstein'scher Vorstellungen erklärt als Folge einer in den frühen, empfindlichen Stadien der Lungenvenenentwicklung einsetzenden Herzverlagerung.
2. Der rechten Teilfrucht fehlt jedes Nabelschnurgefäß. Aus dem Vergleich mit den bisher beschriebenen Nabelschnurverhältnissen der Thoracopagen geht hervor, daß ein solcher Fall schon einmal gesehen worden ist, daß aber die Nabelschnurverhältnisse im allgemeinen ungenügend untersucht worden sind. Sie müssen in Zukunft eine genauere Beachtung finden. Das Fehlen der Nabelschnurgefäße der rechten Teilfrucht wird als Spielart der möglichen Nabelschnurverhältnisse bei Thoracopagen angesehen.
3. Bei der rechten Teilfrucht bestehen ausgedehnte caudale Rumpfmißbildungen. Die Art dieser Fehlbildungen ist ganz außergewöhnlich. Sie wird auf einen geringen sirenoiden Defekt zurückgeführt. Dieser hat zu einer Unterentwicklung des Septum urorectale und infolgedessen zu der Gesamtheit der caudalen Rumpfmißbildungen geführt. Die Beckenverformung wird mit der Diagnose „atypische Anchipodie" belegt, da kein Defekt im caudalen Wirbelsäulenende nachweisbar ist. Nach Gg. B. Gruber ist sirenoide Eigenart bei Doppelbildungen des Men-

schen durchaus möglich. Der Wert der hier vorliegenden Feststellungen besteht darin, daß diese Auffassung unterstützt wird.

4. Doppelte Knochenkerne im dritten und vierten Brustwirbelkörper und im fünften Kreuzbeinwirbelkörper der rechten Frucht erweisen sich auf Grund der feingeweblichen Untersuchungen als Spielarten des normalen Verknöcherungsvorganges im Sinne von Fischel und Bardeen. Der Wert dieser Feststellung besteht darin, daß einmal hervorgehoben wird, daß doppelte Knochenkerne nicht grundsätzlich Fehlbildungen im Sinne von Feller und Sternberg zu sein brauchen.
5. Halswirbelbogenspalten beider Halswirbelsäulen werden als symmetrische Spinae bifidae occultae angesehen.

Literaturverzeichnis.

Adolphi, H. (1929): Abarten der Wirbelsäule und des Brustkorbes. In: Rauber-Kopsch, Lehrb. u. Atlas d. Anat. d. Menschen, Abt. 2, S. 53.

Ahlfeld, F. (1880): Die Mißbildungen des Menschen. Leipzig.

Anders, H. E. (1921): Über Kloakenmißbildungen. Virch. Arch., Bd. 229.

(1928): Die Mißbildungen des Darmkanals und der Verdauungsdrüsen einschließlich der Kloakenmißbildungen. In: E. Schwalbe, Morpholog. d. Mißbildg., III, XIII. Lieferg., Abt. 3, Jena.

Arnold, J. (1868): Ein Fall von Cor triloculare biatriatum, Communication der Lungenvenen mit der Pfortader und Mangel der Milz. Virch. Arch., Bd. 42.

Bardeen, Ch. R. (1910): Die Entwicklung des Skeletts und des Bindegewebes in Keibel u. Mall, Hdb. d. Entw.-gesch. d. Menschen. Bd. I, S. 354.

Bing, L. (1923): Über einen Thoracopagus, speziell über seine Herzverhältnisse. Virch. Arch., Bd. 242.

Bordenave (1776): Janiceps symmetros. Memoires de l'Académie des Sciences. S. 697. (Zit. nach Ahlfeld).

Broman, J. (1911): Normale und abnorme Entwicklung des Menschen.

Brückner, W. (1910): Anatomische Untersuchungen eines Falles von Sirenenbildung. Inaug.-Diss., Leipzig.

Chwalla, R. (1927): Über die Entwicklung der Harnblase und der primären Harnröhre des Menschen mit besonderer Berücksichtigung der Art und Weise, in der sich die Ureteren von den Urnierengängen trennen, nebst Bemerkungen über die Entwicklung der Müllerschen Gänge und des Mastdarmes. Zeitschr. f. Anat. u. Entw., Bd. 83.

Cichorius (1904): Ein Fall von Sirenenbildung. Arch. f. Gyn., Bd. 72.

Daude, O. (1906): Über zwei genauer untersuchte Fälle von Doppelbildungen. Inaug.-Diss., Berlin.

Felix u. Bühler (1906): Die Entwicklung der Harn- und Geschlechtsorgane. 26. März 1904. In: Entwicklungslehre der Wirbeltiere, Hdb. hrsg. von O. Hertwig, Bd. III, Teil 1.

Felix, W. (1911): Die Entwicklung der Harn- und Geschlechtsorgane. In: Keibel u. Mall, Hdb. d. Enw.-gesch. d. Mensch., Bd. II, Leipzig.

Feller, A. u. Sternberg, H. (1929—1934): Zur Kenntnis der Fehlbildungen der Wirbelsäule:

(1929): Die Wirbelkörperspalte und ihre formale Genese. Virch. Arch., Bd. 272.

(1930): Über vollständigen und halbseitigen Mangel von Wirbelkörpern. Virch. Arch., Bd. 278.
(1931): Über den vollständigen Mangel der unteren Wirbelsäulenabschnitte und seine Bedeutung für die formale Genese der Defektbildungen des hinteren Körperendes. Virch. Arch., Bd. 280.
(1932): Die anatomischen Grundlagen des Kurzhalses. Virch. Arch., Bd. 285.
(1934): Über Fehlbildungen der Wirbelkörper bei Spaltbildungen des Zentralnervensystems und ihre formale Genese. Zeitschr. f. Anat. u. Entw., Berlin.
(1934): Über Sirenenbildung. Frkft. Zeitschr. f. Path., Bd. 47.

Fischel, A. (1929): Lehrbuch der Entwicklung des Menschen, Wien u. Berlin.

Fraedrich, G. (1936): Beiträge zur Kenntnis der Sirenen. Virch. Arch., Bd. 297.

Gruber, Gg. B. und Bing (1921): Über Nierenmangel, Nierenkleinheit, Nierenvergrößerung und Nierenvermehrung. Zeitschr. f. urolog. Chir., Bd. 7, S. 260.

Gruber, Gg. B. (1934): Die Entwicklungsstörungen der Harnblase. In: Henke-Lubarsch, Hdb. d. spez. path. Anat. u. Histol., Bd. 6, Teil 2.
(1937): Sirenoide Fehlbildungen. In: Schwalbe - Gruber, Morphol. d. Mißbildg., III, Abt. 1, Jena.

Grünwald, P. (1936): Die Entstehung der sogenannten Eventration und der Sympodie, erörtert an Hand eines fehlgebildeten 19 mm langen, menschlichen Embryos. Beitr. z. path. Anat., Bd. 97.

Herxheimer, G. (1910): Mißbildungen des Herzens und der großen Gefäße. In: E. Schwalbe, Morphol. d. Mißbildg., III, Abt. 2.

Hübner, H. (1911): Die Doppelbildungen des Menschen und der Tiere. In: Lubarsch-Ostertag, Ergebn. d. allg. Path. u. path. Anat., 15. Jg., II. Abt.

Klaften und Politzer (1937): Zur Kenntnis der Fehlbildungen des caudalen Körperendes und ihrer Beziehungen zu den Sirenen. Beitr. z. path. Anat., Bd. 98.

Lange, E. (1920): Über eine Sirenenmißbildung, insbesondere das Urogenitalsystem der Sirenen. In: R. Meyer u. E.Schwalbe, Stud. z. Path. d. Entw., Bd. 2.

Lehmann und Facius (1925): Die Keilwirbelbildung bei der Kongenitalen Skoliose. Frkf. Zeitschr. f. Path., Bd. 31.

Lentzsch, C. (1904): Ein Fall von Thoracopagus. Inaug.-Diss. Leipzig.

Patek, E. (1890): Miteinander verwachsene Zwillinge. Gazeta lekarska No. 28. Warschau. S. 561. Ref. in Virchow-Hirsch's Jahresberichten, 25. Jg. (für 1890), Bd. II, S. 686.

Politzer, G. (1928): Über einen menschlichen Embryo mit 18 Ursegmentpaaren. Zeitschr. f. Anat. u. Entw., Bd. 87.
(1932): Über die Entwicklung des Dammes beim Menschen, II. Teil. Nebst Bemerkungen über die Bildung der äußeren Geschlechtsteile und über die Fehlbildungen der Kloake. Zeitschr. f. Anat. u. Entw., Bd. 97.

Politzer, G. und Sternberg, H. (1930): Über die Entwicklung der ventralen Körperwand und des Nabelstranges. Zeitschr. f. Anat. u. Entw., Bd. 92.

Priesel, A. (1931): Die Mißbildungen d. männlichen Geschlechtsorgane. In: Henke-Lubarsch, Hdb. d. Spez. path. Anat. u. Histol., Bd. 6, 3. Teil.

Rainer, A. (1931): Zur Frage der Arenie. Beitr. z. path. Anat., Bd. 87.

Rebensburg, H. (1933): Eine merkwürdige Mißbildung der Lungenvenen. Frkf. z. f. Path., Bd. 44.

Regitz, A. (1937): Über ein männliches Schizosoma mediale mit Blasen-, Darm- und Beckenspaltung, ein Beitrag zur Frage der sirenoiden Mißbildungen. Inaug.-Diss. Göttingen.

Sebardt, C. (1897): Ein Fall von Thoraco-omphalopagie. (Schwedisch) Upsala. Läkareforenings Forhandlingar. Neue Reihe, II. 7. u. 8. Heft. Ref. in Virchow-Hirsch's Jahresberichte; 32. Jg. (für 1897), Berlin 1898, Bd. 1, S. 246.

Schornstein (1931): Beiträge zur Kenntnis des Lungenkreislaufes. I. Frühstadien der Genese der Vena pulmonalis. Jahresber. f. Morphol. u. mikr. Anat., Bd. 67, Teil II, Leipzig.

Schröder, R. (1911): Über Anomalien der Pulmonalvenen, zugleich ein Beitrag zum Cor biloculare. Virch. Arch., Bd. 205.

Schwalbe, E. (1907): Die Doppelbildungen. In: E. Schwalbes Morphol. d. Mißbildg. d. Menschen u. d. Tiere. II. Teil. Jena.

Schwing, E. (1889): Eine Sirenenbildung bei einem Zwillingskind. Zentralbl. f. Gyn., Bd. 13.

Sternberg, C. (1933): Lehrb. d. Allg. Path. u. path. Anat.

Sternberg, H. und Politzer, G. (1931): Über die formale Genese der Fehlbildungen des Nabelstranges und der ventralen Körperwand nebst Beschreibung eines einschlägigen Falles. Beitr. z. path. Anat., Bd. 88.

Tandler, J. (1911): Die Entwicklungsgeschichte des Herzens. In: Keibel u. Mall, Hdb. d. Entw.-gesch. d. Menschen, Bd. II.

Taruffi, C. (1882): Storia della Teratologica. Bologna, Bd. II.

Windelschmidt, J. G. (1910): Über menschliche Doppelmißbildungen. Nebst Beiträgen zur Casuistik des autoritären Thoracopagus tetrabrachius und des Dicephalus tribrachius symbrachius dipus diauchenos. Inaug.-Diss., Bonn.

Ysander, F. (1924): Studies on the Morphology and Morphogenesis of Human Thoracopagic Monsters with special Reference to the Malformation of the Heart. Inaug.-Diss., Upsala.

Abkürzungen der Bilderbeschriftung.

A	Aorta
Ah	Arteria hepatica
An	Arteria anonyma
Apc	Apex cordis
Ars	Auricula cordis sinistra
Asd	Arteria subclavia dextra
Ass	Arteria subclavia sinistra
At	Atrium
Atd	Atrium dextrum
Atf	Vorhofsfurche
Ats	Atrium sinistrum
Brs	Bronchus sinister
Ccd	Arteria carotis communis dextra
Ccs	Arteria carotis communis sinistra
DA	Ductus venosus Arrantii
Dc	Ductus Botalli
Dch	Ductus choledochus
Dcvvp	Ductus communis venarum pulmonum
Hbr	Herzbrücke
He	Hepar
Jv	Incisura vesicalis hepatis
L	der linken Frucht zugehörig; wird entsprechend an die einzelnen Bezeichnungen angehängt.
P	Arteria pulmonalis
Prs	Ramus sinister Arteriae pulmonalis
Pud	Pulmo dexter
Pus	Pulmo sinister
R	der recht. Frucht zugehörig; wird entsprechend an die einzelnen Bezeichnungen angehängt.
Sf	Schnittfläche durch den linken Leberlappen
Sp	spitze Ausziehung des Kammeranteiles, keine eigentliche Herzspitze
Tr	Trachea
Vf	Vesica fellea
Vi	Vena cava inferior
Vp	Vena pulmonalis
Vvp	Venae pulmonales
Vpo	Vena portae
Vprs	Vena pulmonalis ramus sinister
Vs	Vena cava superior
Vsd	Vena cava superior dextra
Vss	Vena cava superior sinistra
Vt	Ventrikel
Vta	Ventrikelanteil des Herzens
Vtf	Kammerfurche
Vu	Vena umbilicalis
Z	Zipfel

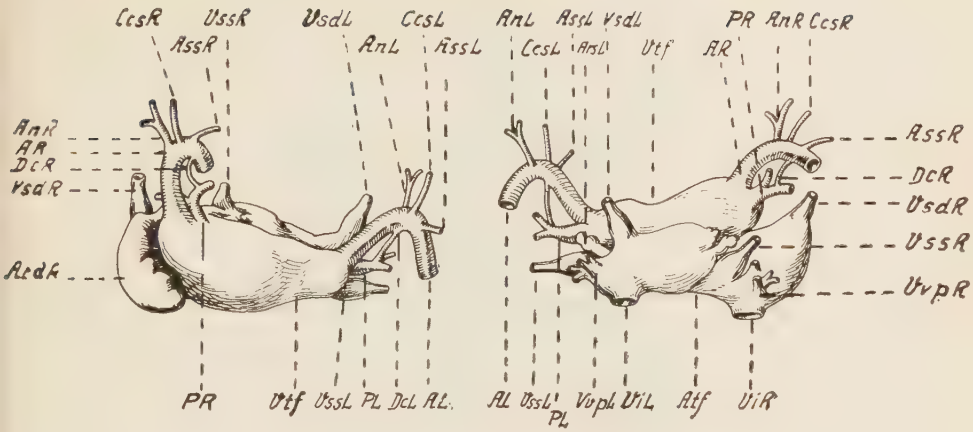

Abb. 1 u. 2. Vorder- und Rückansicht des Doppelherzens des Thoracopagus Fall 1. (S. 737/35).

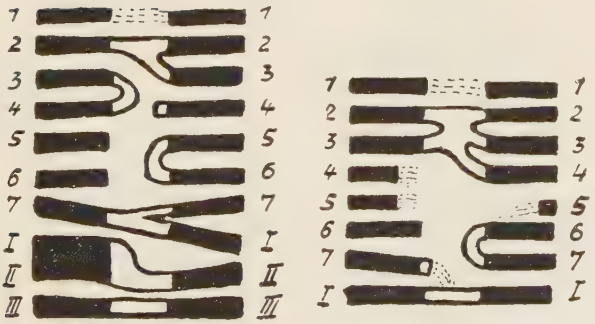

Abb. 3 u. 4. Schematische Rückansichten der Halswirbel- und obersten Brustwirbelbögen der rechten und linken Frucht. (Fall 2, S. 706/35).

= Knochen. — Knorpel. = Bindegewebe.

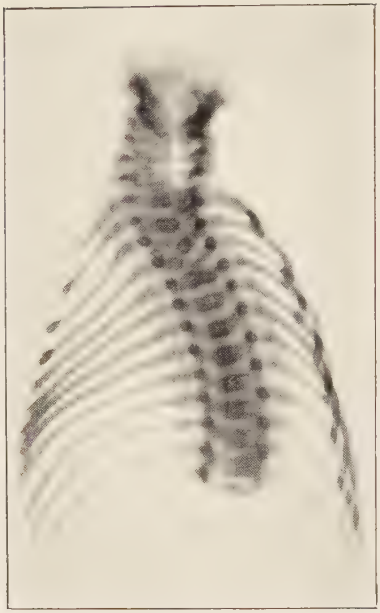

Abb. 5. Röntgenbild der Hals- und Brustwirbelsäule der rechten Frucht. (Fall 2, S. 706/35).

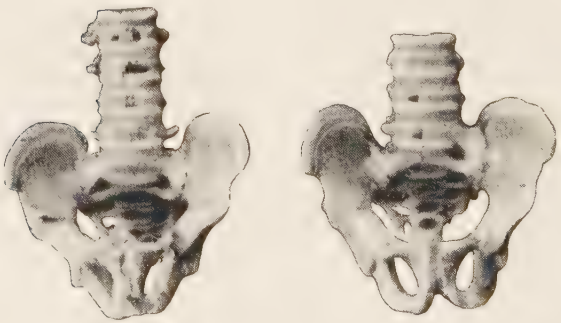

Abb. 6 u. 7. Vorderansicht der Becken der rechten und linken Frucht (Fall 2, S. 706/35).
(Die Foramina sacralia sind infolge Praeparationsschäden teilweise nicht mehr vollständig.)

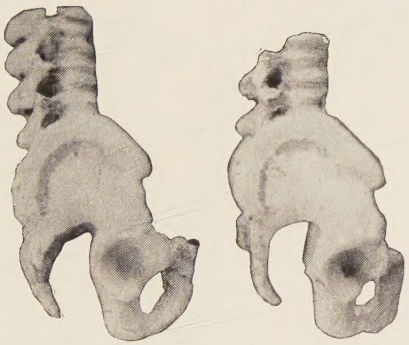

Abb. 8 u. 9. Seitenansicht der Becken der rechten und linken Frucht (Fall 2, S. 706/35).

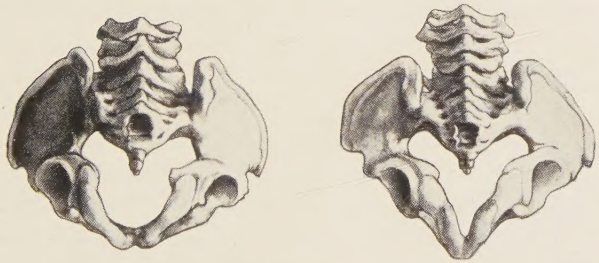

Abb. 10 u. 11. Ansicht der Becken der linken und rechten Frucht (Fall 2, S. 706/35) von unten und hinten. (Zeichnung. Die Praeparationsschäden sind ergänzt.)

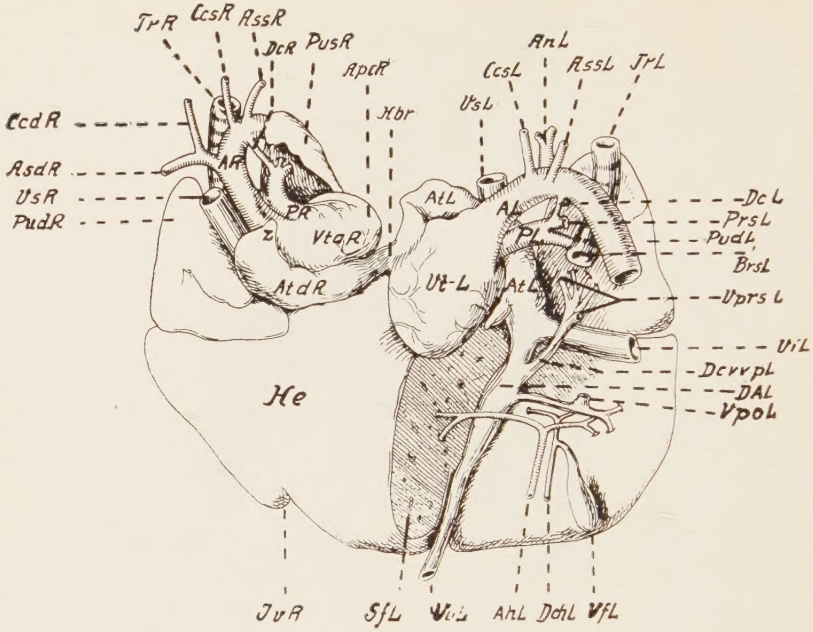

Abb. 12. Doppelherz, Lungen und Doppelleber (Fall 2, S. 706/35).
Ansicht von vorne und der linken Frucht her.
(Das Doppelzwerchfell, die linke Lunge der linken Frucht, Teile des linken Leberlappens und des Lobus caudatus der linken Frucht sind entfernt).

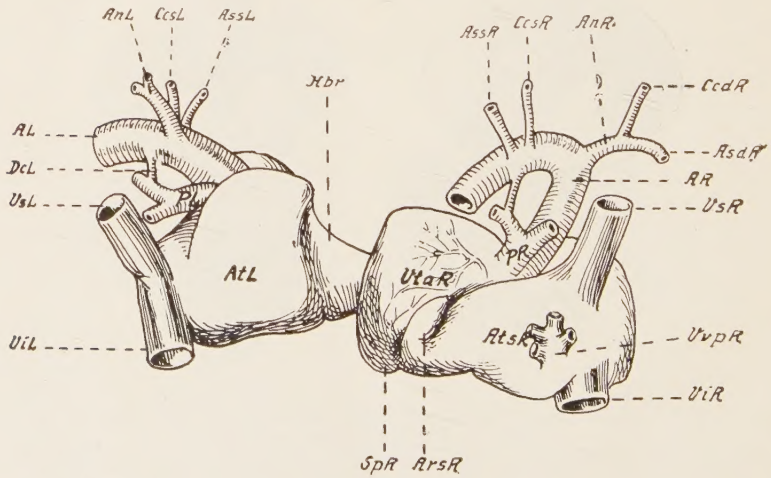

Abb. 13. Rückansicht des Doppelherzens von Fall 2 (S. 706/35).

Lebenslauf.

Am 15. April 1913 wurde ich, Helmut Heins, als Sohn des Studienrates Georg Heins und seiner Frau Sophie, geborenen Jürgens, in Köln geboren. Mein Vater ließ sich 1919 in seine Heimatstadt Bremen versetzen, wo wir seitdem wohnen.

Ich besuchte nach 3jährigem Volksschulbesuch für 9 Jahre das Alte Gymnasium in Bremen und erhielt dort im Februar 1931 das Zeugnis der Reife.

Dann habe ich mich dem Studium der Medizin gewidmet. Das erste Semester wurde in Freiburg, die folgenden einschl. des ersten klinischen in Tübingen verbracht. Dort habe ich im Oktober 1933 das Physikum bestanden. Das 7. Semester wurde in Königsberg verbracht, die folgenden 4 Semester in Göttingen. Anfang Februar 1937 habe ich dort das medizinische Staatsexamen bestanden. Anschließend war ich für 3 Monate als Medizinal-Praktikant am Pathologischen Institut der Universität in Göttingen tätig. Die nächsten 5 Monate habe ich als chirurgischer Praktikant am Städtischen Krankenhaus in Vegesack bei Bremen gearbeitet und anschließend 4 Monate als Praktikant auf der inneren Abteilung des Evangel. Diakonissenhauses in Bremen. Anfang Februar 1938 wurde mir meine Bestallung als Arzt mit Geltung vom 9. Februar 1938 ab ausgesprochen.